13/8

LEHMANN'S MEDICIN. HAND-ATLANTEN.

Bd. XI

Pathologische ANATOMIE

von

O. BOLLINGER

I. Theil

MÜNCHEN
VERLAG VON J. F. LEHMANN

M15912

75 G

BRITISH MEDICAL ASSOCIATION
Library

Digitized by the Internet Archive
in 2014

https://archive.org/details/b20415229_001

LEHMANN'S MEDICIN.
HANDATLANTEN.

Band XI.

ATLAS UND GRUNDRISS
DER
PATHOLOGISCHEN
ANATOMIE

nach Originalen von Maler **A. Schmitson.**

Von

Obermedicinalrat Professor **Dr. O. Bollinger.**

I. Band.

Cirkulations-,
Respirations- & Digestionsapparat,
sowie
Leber, Gallenwege und Pankreas.

Mit 69 farbigen Abbildungen auf 60 Tafeln und 18 Textillustrationen.

MÜNCHEN
VERLAG von J. F. LEHMANN.
1896.

Das Recht der Übersetzung bleibt vorbehalten.

M15912

WELLCOME INSTITUTE LIBRARY

Coll.	wellMOmec
Call No.	QZ17 1896- B69a

Inhaltsverzeichnis.

Seite

I. Cirkulations-Apparat, Milz, Lymphdrüsen und Schilddrüse.

Krankheiten des Herzbeutels 1
Pericarditis 1
„ purulenta 4
Tuberkulose 5
Hydropericardium 6
Hämopericardium 6
Krankheiten des Herzmuskels und des Endocards . . 6
Hypertrophie und Dilatation 6
Myocarditis 11
Fettherz 13
Atrophie 16
Endocarditis 18
Infektiöse Endocarditis 18
Chronische „ 23
Thrombose des Herzens 27
Krankheiten der Arterien 28
Arteriosklerose 28
Aneurysma 34
Degenerationen 38
Verletzungen 39
Thrombose 39
Krankheiten der Venen 40
Varicen, Phlebektasie 40
Phlebitis 42
Thrombose 43
Krankheiten der Milz 44
Akuter Milztumor 44
Chronischer Milztumor 45
Embolischer Infarkt 47
Tuberkulose 49

	Seite
Krankheiten der Lymphdrüsen	51
Entzündung	52
Tuberkulose	53
Neubildungen	57
Krankheiten der Schilddrüse	58
Struma	61
II. Krankheiten der Atmungsorgane	67
Krankheiten der Nase	67
„ *des Kehlkopfs*	69
„ *der Trachea und Bronchien*	73
Bronchitis	77
Verengerung der Bronchien	78
Bronchiektasie	79
Krankheiten der Lunge	80
Stauungs-Hyperämie	80
Lungenblutung	82
Lungenödem	84
Lungen-Emphysem	85
Atelektase	88
Staub-Inhalationskrankheiten	90
Pneumonie	94
Katarrhalische Pneumonie	94
Croupöse „	96
Desquamative „	99
Chronische interstitielle Pneumonie	99
Tuberkulose	100
Miliartuberkulose	102
Entzündliche Tuberkulose	104
Syphilis	111
Neubildungen, Parasiten	112
Krankheiten der Pleura	112
Hydrothorax	113
Pleuritis	114
Tuberkulose	118
Neubildungen	119
Krankheiten des Mediastinums	119
III. Krankheiten des Verdauungs-Apparates	121
Krankheiten der Mundhöhle und Zunge	121
„ *des Rachens*	124
„ *der Speicheldrüsen*	128
„ *der Speiseröhre*	129
Krankheiten des Magens	131
Gastritis	133
Magengeschwüre	135
Neubildungen des Magens	139
Magenerweiterung	141
Krankheiten des Darmes	142
Darmentzündung	143

Seite

Tuberkulose des Darmes 149
Typhus 151
Cholera 154
Ruhr 154
Neubildungen 156
Parasiten 157
Abnorme Lagerung: Hernien 159
Invagination, Volvulus, Prolaps 163
Krankheiten des Bauchfells 164
Ascites 164
Peritonitis 165
Tuberkulose 167
Neubildungen 169
Enteroptose 169
IV. Krankheiten der Leber und der Gallenwege . 171
Verletzungen, Cirkulationsstörungen 171
Atrophie 172
Hypertrophie 173
Fettleber 173
Hepatitis 175
Leber-Cirrhose 176
Syphilis 179
Neubildungen 181
Krankheiten der Gallenwege 182
Gallensteine 184
Ikterus 185
V. Krankheiten des Pankreas 188

Verzeichnis der Tafeln.

Tafel	1.	Akute sero-fibrinöse und hämorrhagische Pericarditis.
„	2a	Fettige Degeneration des Herzmuskels.
„	2b	Cor adiposum. Adipositas cordis.
„	3.	Braune Atrophie des Herzens.
„	4.	Maligne, mycotische Endocarditis der Mitralklappe.
„	5a	Endocarditis recurrens der Aortaklappen.
„	5b	Marantische Thrombose des linken Ventrikels.
„	6.	Chronische fibröse Endocarditis der Mitralis.
„	7.	Chronische fibröse und kalkige Endocarditis der Aortaklappen.
„	8.	Fibröse Sklerose der Aorta ascendens und des Arcus, Fortsetzung auf die Aortaklappen.
„	9.	Atheromatose der Brustaorta.
„	10/11.	Faustgrosses Aneurysma der Brustaorta.
„	12.	Aneurysma der Arteria basilaris und der Arteriae vertebralis.
„	13.	Marantische Thrombosen der Uterinvenen.
„	14.	Leukämischer Milztumor.
„	15.	Embolische Infarkte der Milz und Stauungsmilz.
„	16a	Speckmilz.
„	16b	Disseminierte subakute Tuberkulose der Milz.
„	17.	Käsige Tuberkulose der Hals- und intrathoracischen Lymphdrüsen.
„	18.	Adenom der Schilddrüse Colloid-Struma.
„	19.	Diphtherie und Croup des Kehlkopfs und der Trachea (Kind).
„	20.	Ulceröse Tuberkulose des Kehlkopfs mit Nekrose des Ringknorpels.
„	21.	Akutes Glottisödem.
„	22.	Bronchiektasie und Lungencirrhose.
„	23.	Chronische Stauungs-Lunge.
„	24.	Interstitielles Emphysem der Lunge (Kind).
„	25a	Rote Eisenlunge (Siderosis).

Tafel 25 b Kohlenlunge (Anthrakosis.)
„ 25 c Steinstaublunge (Cholikosis).
„ 26. Croupöse Pneumonie (rote Hepatisation).
„ 27. „ „ (graue „).
„ 28 a Spitzentuberkulose der Lunge.
„ 28 b Akute Miliartuberkulose der Lunge.
„ 29. Subakute käsige Tuberkulose der Lunge.
„ 30. Subakute und chronische Tuberkulose der Lunge.
„ 31. Akute tuberkulöse sero-fibrinöse und hämorrhagische Pleuritis.
„ 32. Carcinom der Pleura, Pleuritis carcinomatosa bei primärem Magen-Carcinom.
„ 33. Brandige Diphtherie der Tonsillen.
„ 34. Abscess der hinteren und seitlichen Rachenwand. (Para- und retropharyngealer Abscess).
„ 35. Carcinom des Oesophagus. Perforation in die Trachea.
„ 36. Hypostatische Hyperämie der Schleimhaut des Magens im Fundus.
„ 37. Multiple Schleimhaut-Polypen der pars pylorica des Magens.
„ 38. Tuberkulöse Geschwüre des Magens.
„ 39. Gallert-Krebs des Magens.
„ 40. Chronische Enteritis pigmentosa.
„ 41. Chronische Enteritis follicularis des Dickdarms.
„ 42. Diphtheroide (nekrosierende) Enteritis.
„ 43. Toxische Enteritis. — Dysenteria mercurialis.
„ 44. Nekrosierende und ulceröse septische Colitis. Sporadische Ruhr.
„ 45. Tuberkulöse Geschwüre des Dünn- und Dickdarms
„ 46. Abdominaltyphus (Ende der 2. Woche).
„ 47 a Ulceröse und perforative Appendicitis.
„ 47 b Kotsteine aus dem Wurmfortsatz. 7 Fälle.
„ 48. Herdförmige Tuberkulose des Bauchfells.
„ 49. Käsige Tuberkulose der mesaraischen Lymphdrüsen.
50. Subchronische und subakute Tuberkulose des Bauchfells.
„ 51. Carcinose des Bauchfells.
„ 52 a Fett- und Stauungs-Leber bei chronischer Lungentuberkulose.
„ 52 b Fettig infiltrierte Muskatnussleber. Chronische Stauungsleber bei Vitium cordis.
„ 53. Chronischer Ikterus (Icterus viridis) bei Adeno-Carcinom der Leber.
„ 54. Akute gelbe Leberatrophie.
„ 55 a Atrophische Lebercirrhose.
„ 55 b Blasen-Echinococcus der Leber (Echinococcus hydaditosus), abgestorben.
„ 56. Akute Miliartuberkulose der Leber.

Tafel 57. Syphilis der Leber. Grobgelappte Leber.
„ 58. Syphilis der Leber. Multiple Gummata.
„ 59. Syphilis der Leber beim Neugeborenen.
„ 60. Primärer Krebs (Markschwamm) der Leber.

Textabbildungen.

Fig. 1a Idiopathische Hypertrophie und Dilatation des Herzens (S. 8).
„ 1b Normales Herz (S. 9).
„ 2. Schwielige Myocarditis (S. 12).
„ 3. Varicen des Unterschenkels (S. 41).
„ 4. Kachexia strumipriva (S. 60).
„ 5—15. Kropf-Stenosen der Trachea (S. 75).
„ 16. Rundes Magengeschwür (S. 136).
„ 17. Rundes perforierendes Magengeschwür (S. 136).
„ 18. Sternförmige Narbe des Magens. Geheiltes rundes Geschwür (S. 136).

LEHMANN'S MEDICIN. HANDATLANTEN.

Band XI. 1. Heft.

ATLAS UND GRUNDRISS DER PATHOLOGISCHEN ANATOMIE

In 120 farbigen Tafeln
nach Originalen von Maler **A. Schmitson.**

Von

Obermedicinalrat Professor **Dr. O. Bollinger.**

1. Heft: **Circulationsapparat,**
Lymphdrüse, Milz- und Schilddrüse.

Mit 18 farbigen Tafeln und 5 Textillustrationen.

MÜNCHEN
VERLAG VON J. F. LEHMANN.
VERTRETUNG FÜR DIE SCHWEIZ: E. SPEIDEL IN ZÜRICH.
1896.

Das Recht der Übersetzung bleibt vorbehalten.

Lithographie v. Fr. Reichhold,
Lithographischer Druck von der lithogr. Artist. Anstalt (Gebr. Oppacher),
Satz und Druck von Dr. C. Wolf & Sohn,
Papier von Otto Heck,
Buchbinderarbeit von L. Beer,
sämtlich in München.

Vorwort.

Die pathologische Anatomie ist wie die normale Anatomie eine Anschauungs-Wissenschaft, die erfolgreich nur am Leichentisch und in demonstrativen Vorlesungen und Kursen gelehrt und gelernt werden kann. Zur Ergänzung des Unterrichts sowie zum Selbststudium werden gute Abbildungen namentlich dann von Nutzen sein, wenn sie die karakteristischen und fast unerschöpflichen Farbentöne des frischen Präparates zur Anschauung bringen, während farblose Bilder — ähnlich wie Spiritus-Präparate — höchstens den Formveränderungen gerecht werden und dem Geübten das Verständnis der Darstellung zu erleichtern vermögen. Von diesem Standpunkte und bei dem fühlbaren Mangel eines derartigen Werkes, welches grösseren Kreisen leicht zugänglich wäre, bin ich der Aufforderung des Herrn Verlegers, die Herausgabe eines pathologisch-anatomischen Hand-Atlas zu übernehmen, gerne nachgekommen und habe anschliessend an die bereits vorliegenden Bände dieser Sammlung, der Tafelerklärung einen kurzen Abriss der für den Arzt wichtigsten Prozesse beigefügt. Dieser macht auf Vollständigkeit selbstverständlich keinen Anspruch.

Bei der Auswahl der Präparate und Überwachung der Reproduktion hat mich Herr Dr. Dürck, Assistent am Pathologischen Institut, vielfach unterstützt; ihm wie Herrn Kunstmaler Schmitson, der mit grossem Verständnis die gestellte Aufgabe löste, gebührt mein bester Dank.

Die Worte Rokitansky's, die er vor einem halben Jahrhundert seinem Lehrbuche voransetzte: „dass die pathologische Anatomie die Grundlage nicht nur des ärztlichen Wissens sondern auch des ärztlichen Handelns sein müsse", sind heute noch berechtigt. Für die Befähigung des Arztes, am Krankenbett anatomisch zu denken und die verwickelten Vorgänge im kranken Körper richtig zu verstehen und zu deuten, bildet die pathologische Anatomie Hand in Hand mit der allgemeinen Pathologie stets eine der wichtigsten und sichersten Grundlagen. — Die Therapie als Endzweck der medizinischen Wissenschaft hängt wesentlich von der Diagnose ab und so wird, trotz manchen Widerspruchs, nach dem beherzigungswerten Ausspruche eines Klinikers (Neusser) „auch noch heutzutage die pathologische Anatomie die Lehrmeisterin der diagnostischen Kunst und die Richterin der Schlüsse am Krankenbett bleiben, welche auch das Verhalten des Arztes rechtfertigt und die Grenze seines therapeutischen Könnens auf das richtige Mass reduziert".

München, im November 1895.

O. Bollinger.

Krankheiten des Herzbeutels.

Die Erkrankungen des Herzbeutels verhalten sich ätiologisch und anatomisch wie diejenigen der serösen Häute überhaupt; nur die Neigung zu tuberkulösen Affektionen ist geringer als bei der Pleura und dem Peritoneum.

Die weitaus wichtigste Abweichung des Herzbeutels ist die Entzündung:

Pericarditis. Tafel 1.

Wir unterscheiden akute, exsudative Formen von den langsam verlaufenden oder abgelaufenen, adhäsiven Formen mit partieller oder totaler Obliteration des Herzbeutels.

Neben der serös-fibrinösen und hämorrhagischen Pericarditis kennen wir die selten vorkommende eiterige Pericarditis, endlich die tuberkulöse Entzündung des Herzbeutels.

Abgesehen von der traumatischen Form kommt die Pericarditis idiopathisch höchst selten zur Beobachtung; öfters entsteht sie hämatogen (Gelenkrheumatismus) und metastatisch (bei Septico-Pyämie) oder sekundär und fortgesetzt von der Umgebung: als cardiale Pericarditis vom Herzen, von den Herzklappen (Endo- Myo-Pericarditis) ausgehend, von der Pleura, von den intrathoracischen Lymphdrüsen, vom Ösophagus aus.

Tab. 1. Akute sero-fibrinöse und hämorrhagische Pericarditis.

Herz unaufgeschnitten.

Der grössere Teil des Epicards ist bedeckt mit einer rötlich-grauen Pseudo-Membran, deren Oberfläche vielfach netzartige und zottige Anordnung zeigt. Auf der vorderen Fläche des rechten Ventrikels gegen die Herzspitze zu erscheint das entzündete Epicard mehr glatt, rötlich-gelb verfärbt; an dieser Stelle zeigt das Exsudat schon beginnende Organisation und lässt sich nur schwer abziehen. Im Herzbeutelsack findet sich gleichzeitig ungefähr ein Weinglas einer trüb hämorrhagischen wässerigen Flüssigkeit, mit einzelnen Fibrinflocken vermischt. — Die Pericarditis war in vorliegendem Falle offenbar von tuberkulöser Pneumonie und Pleuritis ausgegangen. Als weitere Nebenbefunde wurden festgestellt: ältere käsige Tuberkulose der peribronchialen und mesenterialen Lymphdrüsen, akute Miliartuberkulose der Leber, Milz und Nieren.

Umschriebene Formen neigen sehr zum Stillstand, zur partiellen Verwachsung der beiden Blätter des Herzbeutels oder zu umschriebenen Verdickungen und Trübungen des Epicards (Sehnenflecken).

Gutartige, zur Heilung und Verwachsung der Herzbeutelblätter neigende Pericarditis entsteht hie und da bei akuter rheumatischer Polyarthritis; ferner bei Pneumonie, Pleuritis, bei dyskrasischen Zuständen, chronischer Nephritis, chronischem Alkoholismus, Tuberkulose; bei Männern ist sie erheblich häufiger als bei Frauen.

Der Beginn ist meist umschrieben: Rötung, Injektion mit oder ohne kleine Blutungen; die Serosa zeigt ein mattes Aussehen, wird trüb, sammtartig; ein trübgrauer oder blassrötlicher Schleier — ähnlich einem Flor — lagert sich über die entzündeten Teile; Übergreifen vom visceralen auf das parietale Blatt oder umgekehrt. — Vermehrung und leichte Trübung des flüssigen Herzbeutelinhalts. Im weiteren Verlauf kommt es entweder zu Resorption, oder bei fortschreitender Entzündung bildet sich eine zusammenhängende, leicht ablösbare Pseudomembran von grau-weisslicher Farbe, die vorwiegend aus Fibrin besteht.

Unter fortwährender Zunahme des flüssigen Exsudats und der fibrinösen Produkte, die beide Blätter

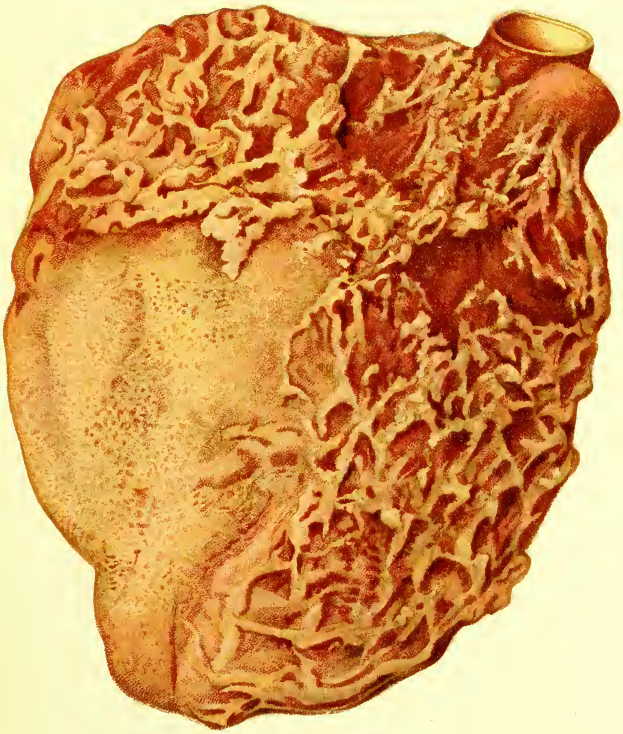

des Herzbeutels mehr oder weniger gleichmässig überziehen, zeigen die obersten Schichten des geronnenen fibrinösen Exsudates infolge der durch die stete Herzaktion bedingten fortwährenden Berührung und Reibung ein wabenartiges Aussehen, teils netzartige, teils zottige Anordnung und Zeichnung (Zottenherz = Cor villosum), während die tieferen Schichten des Exsudats sehr bald die Zeichen beginnender Organisation, vermehrte Ablagerung von Leucocyten, Entwicklung neugebildeter Blutgefässe, die kontinuierlich aus den Gefässen der entzündeten Serosa hervorsprossen, nachweisen lassen.

Sehr häufig findet sich bei der beschriebenen sero-fibrinösen Entzündung blutige Beschaffenheit des Exsudats, *Pericarditis hämorrhagica*, wobei im erweiterten Herzbeutel oft sehr erhebliche Mengen von wässerig-blutiger Flüssigkeit (bis zu 1—1½ Liter) von schwärzlich-brauner Farbe angetroffen werden.

Die prognostisch sehr ungünstige *hämorrhagische Pericarditis* verläuft akut oder subakut, findet sich besonders häufig bei Potatoren (dementsprechend bei Männern viermal häufiger als bei Frauen, am häufigsten zwischen dem 40.—60. Lebensjahre), bei chronischer Nephritis, bei Herzhypertrophie (Plethora), bei kachektischen, heruntergekommenen Menschen, die an Tuberkulose (⅔ aller Fälle), Krebs leiden.

Bei der exsudativen *zellig-fibrinösen Pericarditis* verhalten sich die beteiligten Blätter des Herzbeutels ungefähr wie Wundflächen: aus dem embryonalen, von Fibrinmassen durchsetzten Granulationsgewebe entwickelt sich allmählich reifes Bindegewebe. In allen Stadien kann diese Form der Entzündung in Heilung ausgehen, deren Resultate wir bei Sektionen in allen möglichen Abstufungen — von der einfachen umschriebenen milchigen Trübung und Verdickung des Epicards (Sehnenflecken) bis zur partiellen Verwachsung oder totalen Verschmelzung beider Herzbeutelblätter beobachten (partielle oder totale Adhäsiv-Pericarditis). Auf diese Weise ist aus der exsudativen eine produktive Entzündung entstanden, wobei die flüssigen und

amorphen festen Produkte der Resorption anheimfallen und sich an deren Stelle auf dem Wege der Substitution ein vascularisiertes, im Anfange zellenreiches, später gefäss- und zellenarmes, fibrilläres Bindegewebe entwickelt. Bei partieller Adhäsiv-Pericarditis verbinden faserige Bindegewebsspangen (Synechien) die beiden Blätter, während bei allseitiger Obliteration des Herzbeutels zarte oder derbe, manchmal schwartige und kalkhaltige Verdickungen der serösen Blätter angetroffen werden. In manchen Fällen bei verschleppter oder mangelhafter Resorption kommt es zur Eindickung des faserstoffigen Exsudats, zur Verkäsung und Verkalkung; im letzteren Falle umhüllen schwielige und kalkhaltige Massen schalenartig kleinere oder grössere Teile des Herzmuskels (Pericarditis calculosa). Dass bei den intensiveren Formen der Pericarditis auch die subepicardialen, äusseren Schichten des Herzmuskels sich an dem entzündlichen Prozesse anatomisch und funktionell beteiligen (Peri-Myocarditis), ist leicht verständlich.

Die infektiöse Pericarditis hat ihre Hauptrepräsentanten in der eiterigen und tuberkulösen Form der Entzündung.

Pericarditis purulenta.

Dieselbe entsteht traumatisch oder direkt fortgesetzt von der Umgebung, z. B. von infektiöser Endo- und Myocarditis, Pleuritis, von Prozessen, die primär im Mediastinum, an der Lungenwurzel, in den intrathoracischen Lymphdrüsen ihren Sitz haben, ferner von infektiösen und ulcerösen Prozessen der Lungen, des Ösophagus, seltener des Bauchfells. Endlich kann eine eiterige Pericarditis hämatogen und metastatisch bei allgemeiner Sepsis zustande kommen. Bei der Mannigfaltigkeit der Entstehungsursachen erfordert der Nachweis des Ausgangspunktes bei der Sektion oft ganz besondere Sorgfalt.

Die Anfänge der eiterigen und eiterig-fibrinösen Entzündung stimmen mit den Veränderungen bei der

sero-fibrinösen Pericarditis vielfach überein; bei sehr heruntergekommenen anämischen Individuen, bei denen die eiterige Pericarditis gelegentlich terminal auftritt, fehlt hie und da fast jede Rötung sowie der fibrinöse Beschlag der Herzbeutelblätter; nur der wässerige Inhalt des Herzbeutels ist etwas vermehrt, leicht getrübt und enthält Eiterkörperchen in mässiger Zahl (serös-eiterige Pericarditis).

In anderen Fällen ist das Exsudat reichlich und eiterig-fibrinös; die beiden Blätter sind mit einer gelblich-weissen, lockeren und lose aufliegenden Pseudomembran bedeckt. In den Fibrinmassen finden sich reichliche Leucocyten eingelagert, das freie Exsudat ist rahmig, mit Fibrinflocken untermischt. — Der Ausgang ist meist tötlich. Bei langsamerem Verlaufe finden sich neben dem flüssigen und teilweise geronnenen Exsudat die Herzbeutelblätter von einer derben, schwartigen, manchmal mehrere Millimeter dicken, bindegewebigen Membran bedeckt, deren Oberfläche flach höckerig und wie granuliert erscheint.

Die *jauchig-eiterige Pericarditis* kommt sehr selten vor, hie und da im Anschluss an jauchige und krebsige Prozesse, die von der Umgebung aus auf den Herzbeutel übergreifen, z. B. bei Krebs des Ösophagus, bei jauchiger Entzündung der mediastinalen Lymphdrüsen, oder wenn Fremdkörper (Knochenstücke) von der Speiseröhre aus in den Herzbeutel eindringen.

Tuberkulose des Herzbeutels.

Die *Tuberkulose des Herzbeutels* kommt vor entweder als akute disseminierte Miliartuberkulose oder als tuberkulöse Entzündung; bei der ersteren Form finden sich die Miliartuberkel namentlich an der Basis und längs der Gefässe eingelagert.

Die *tuberkulöse Pericarditis* erzeugt häufig gleichzeitig Tuberkeleruption und ein fibrinös-hämorrhagisches Exsudat; nach Ablösung der zarten oder massigen, rötlich tingierten, fibrinösen Auflagerungen finden sich die Miliartuberkel in der geröteten Serosa.

Die tuberkulöse Pericarditis findet sich namentlich bei älteren Individuen und bei Kindern — bei letzteren namentlich im Anschluss an Tuberkulose der intrathoracischen Drüsen.

Hydropericardium.

Herzbeutelwassersucht.

Anhäufung von wässeriger, heller, weinfarbiger Flüssigkeit in dem entsprechend erweiterten Herzbeutelsack; geringere Grade (15—30 ccm Flüssigkeit) finden sich recht häufig, höhere Grade (80—100—200 ccm) mindestens bei 10—15 Prozent aller Sektionen. Die Serosa ist dabei glatt, glänzend, durchsichtig.

Hydropericardium entwickelt sich bei zahlreichen Erkrankungen des Herzens, der Lungen, bei hydrämischen Zuständen: Tuberkulose, Carcinom, chronischer Nephritis — oder auch als Teilerscheinung des allgemeinen Hydrops.

Hämopericardium.

Bluterguss in den Herzbeutel in verschiedenem Umfang findet sich am häufigsten bei Schuss- uud Stichverletzungen des Herzbeutels und des Herzens, bei spontaner Ruptur des Herzens, bei Durchbruch eines Aneurysmas der Aorta in den Herzbeutel.

Krankheiten des Herzmuskels.

Hypertrophie und Dilatation.

Das normale Herz des erwachsenen Menschen soll in seinem Umfange ungefähr der Grösse der Faust entsprechen.

Als hypertrophisch gilt das Herz, wenn dasselbe in seiner Masse jenes Maximum überschreitet, welches bei den stärksten physiologischen Leistungen (schwerer

Körperarbeit, kräftiger Körpermuskulatur) erreicht werden kann. Das relative Herzgewicht (Verhältnis des Herzgewichts zum Körpergewicht) ist bei gesunden Menschen = 1 : 200; einem mittleren Körpergewicht von 60 Kilo entspricht etwa ein Herzgewicht von 300 gr.

Die Hypertrophie ist entweder eine diffuse, über das ganze Herz sich erstreckende, oder sie betrifft nur einzelne Abschnitte, z. B. nur den rechten Ventrikel und Vorhof, oder sie beschränkt sich auf den linken Ventrikel.

Die Ursachen sind meistens mechanische, z. B. Klappenfehler oder Hindernisse im kleinen Kreislauf (Verkleinerung der Lunge); die Hypertrophie des linken Ventrikels findet sich namentlich bei chronischer Nephritis, bei Sklerose der Aorta und der Arterien überhaupt.

Die sogenannte *idiopathische Hypertrophie des Herzens* Fig. 1a. (meist mit Dilatation verbunden) findet sich am häufigsten bei gewissen Formen des chronischen Alkoholismus (Biertrinkern), wobei Plethora (Luxuskonsumption) und toxische Einflüsse als pathogene Faktoren wirksam sind. Dieselbe ist nur dann anzunehmen, wenn die gewöhnlichen anatomischen Ursachen von Herzhypertrophie (Klappenfehler, Arteriosklerose, Nephritis, Lungenerkrankungen etc.) nicht vorhanden sind.

Hypertrophische Herzabschnitte sind meist von derber Konsistenz, manchmal brettartig anzufühlen, die Trabekel stark entwickelt. — Da die Dicke der Wandungen von der Weite der Herzhöhlen stark beeinflusst wird, so ist die Gewichtsbestimmung nach entsprechender Reinigung der Höhlen das sicherste Verfahren, um die Hypertrophie, die Massenzunahme des Muskels exakt festzustellen.

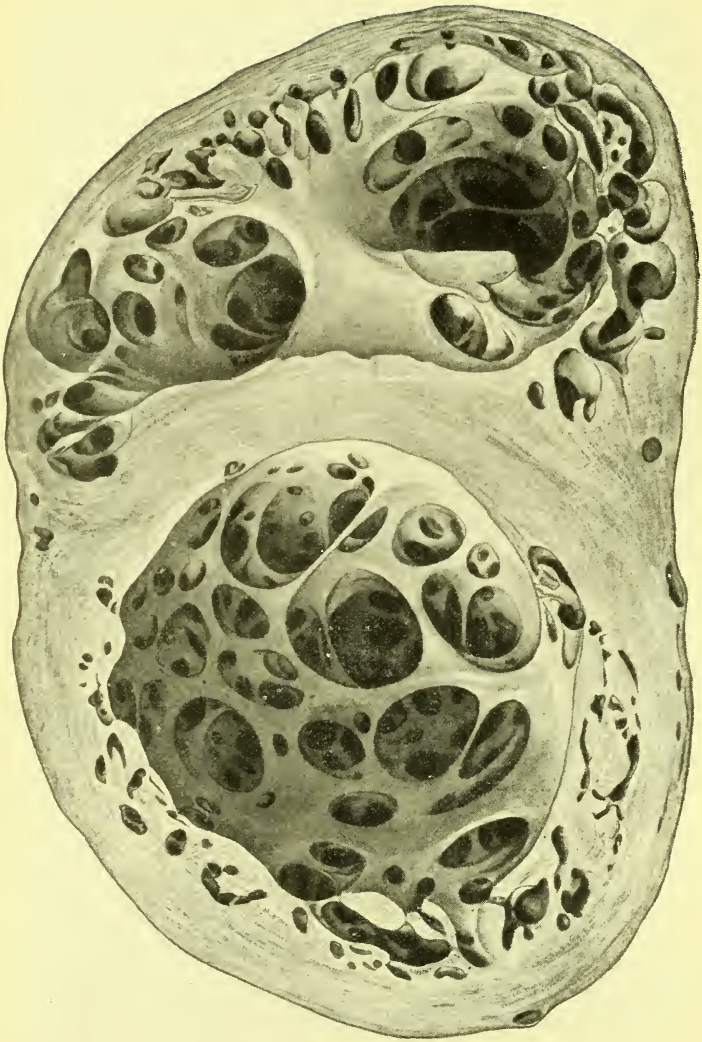

Fig. 1 a.

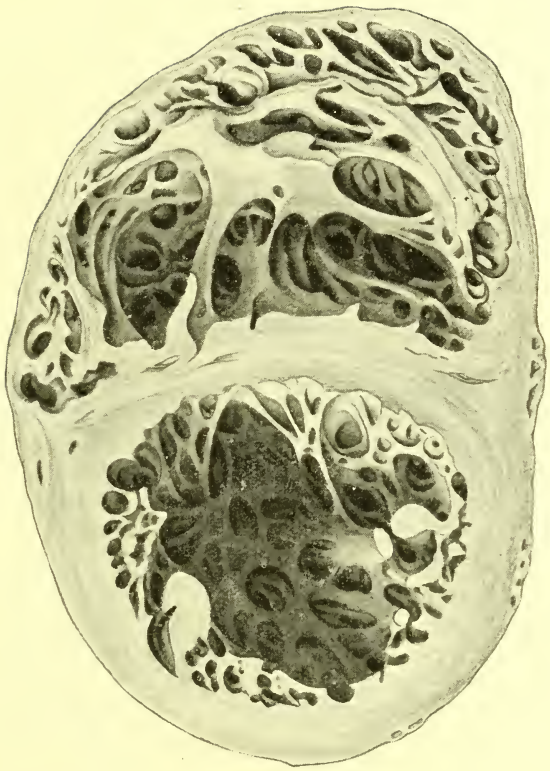

Fig. 1 b.

Fig. 1 a u. b. **Idiopathische Hypertrophie und Dilatation des Herzens.**

Querschnitt des in der Leiche mit Alkohol injizierten Herzens; daneben zum Vergleich das normale Herz.

Diese Erkrankung ist anatomisch charakterisiert durch die ziemlich gleichmässige Beteiligung beider Ventrikel. Der Muskel ist derb, starr, meist von dunkelroter Farbe, die Trabekel sowie die Papillarmuskeln durchweg mächtig entwickelt. Die Muskelprimitivbündel erscheinen verbreitert, vielleicht auch vermehrt, das bindegewebige Stroma ebenfalls vermehrt. Die Herzklappen sind normal.

Das Gewicht des Herzens steigt von 300—350 gr (normal) auf 540—600 gr und darüber. Die idiopathische Hypertrophie und Dilatation betrifft meist kräftig gebaute und wohlgenährte Menschen, die sich oft durch Weite der Arterien und reichliche Blutmenge auszeichnen. Das durchschnittliche Alter beim tödlichen Ausgange, der infolge von Herzermüdung eintritt, beträgt 40—43 Jahre. Die grosse Mehrzahl der hierher gehörigen Fälle erklärt sich aus den Wirkungen des habituellen Übermasses im Bier- (oder auch Wein-) Genuss in Verbindung mit wahrer Plethora, wobei die toxische Wirkung des Alkohols, die physikalische Wirkung der grossen Flüssigkeitsmenge und endlich die nutritiven Eigenschaften des Bieres in betracht kommen. Durch gleichzeitige übermässige Muskelarbeit und körperliche Anstrengungen wird die Entwicklung dieser Herzhypertrophie öfters begünstigt.

Sehr häufig verbindet sich mit der Massenzunahme des Muskels die Erweiterung (exzentrische oder dilatative Hypertrophie) der Herzhöhlen; beide Anomalien sind vielfach koordiniert, durch dieselbe Ursache bedingt: Plethora, vermehrte Blutmenge, toxische Einwirkung auf das Herz.

Die einfache Dilatation entsteht durch verstärkten Innendruck und hat zur Folge eine entsprechende Verdünnung der Wandung; oder die Erweiterung ist abhängig von vermindertem Tonus und herabgesetzter Resistenz der Wandung (passive Form); sie findet sich bei Atrophie der Muskulatur, bei degenerativen Zuständen (fettige Degeneration), langdauernder Anämie, starkem Fieber.

Neben der diffusen Hypertrophie, die sämtliche Herzabschnitte gleichmässig betrifft, findet sich häufig nur die rechte oder linke Herzhälfte ergriffen.

Dilatation und Hypertrophie des rechten Ventrikels und Vorhofs finden sich häufig bei Verkleinerung des Lungenkreislaufs, bei Lungen-Emphysem, bei Verkleinerung und Verkürzung des Thorax-Raumes durch Skoliose und Kyphose, bei Stenose und Insufficienz der Mitralis, während *Hypertrophie und Dilatation des linken Ventrikels* besonders bei chronischer Nephritis (renale Herzhypertrophie), bei Sklerose

der Arterien (vasculäre Herzhypertrophie) angetroffen werden.

Der tödliche Ausgang bei den verschiedenen Formen der Herzhypertrophie, namentlich auch bei der idiopathischen mit Dilatation verbundenen Form, beruht in der Mehrzahl der Fälle nach jahrelangem progressivem Bestehen anf einem Schwäche- und Ermüdungszustand des überangestrengten Muskels, der mikroskopisch keine terminale Degeneration aufzuweisen braucht.

Myocarditis.

Akute parenchymatöse Myocarditis findet sich namentlich bei akuten Intoxikationen und akuten, stark febrilen Infektionskrankheiten. Der Muskel erscheint dabei schlaff, grau-rötlich verfärbt, von verminderter Konsistenz. Mikroskopisch findet man an Stelle der normalen Quer- und Längsstreifung feinstaubige Trübung, die vielfach in die ersten Ansätze der fettigen Degeneration übergeht.

Mit der Heilung der ursächlichen Krankheit kommt es auch zur Rückbildung des Prozesses und Heilung der Herzmuskelaffektion, oder es entstehen höhere Grade von fettiger Degeneration, die die Funktion des Herzens erheblich beeinträchtigen und zum Tode führen können. (Fettherz, fettige Degeneration des Herzmuskels.)

Die *interstitielle Myocarditis* kommt vor als akute infektiöse und eiterige Entzündung, entweder fortgesetzt von infektiösen, mycotischen Prozessen an den Klappen (Endo-Myocarditis) oder metastatisch und embolisch bei Septico-Pyämie.

Die *chronische interstitielle oder schwielige Myocarditis* (Fig. 2) ist meistens lokalisiert, manchmal auch über grössere Herzabschnitte verbreitet; sie führt unter gleichzeitiger oder nach vorausgehender Vernichtung und Zerfall zur Einschmelzung des muskulären Elements der Wandung, zu Bildung fibrösen Gewebes,

sogenannter Herzschwielen. Dieselbe geht häufig aus von umschriebenen Cirkulations-Störungen, im Anschluss

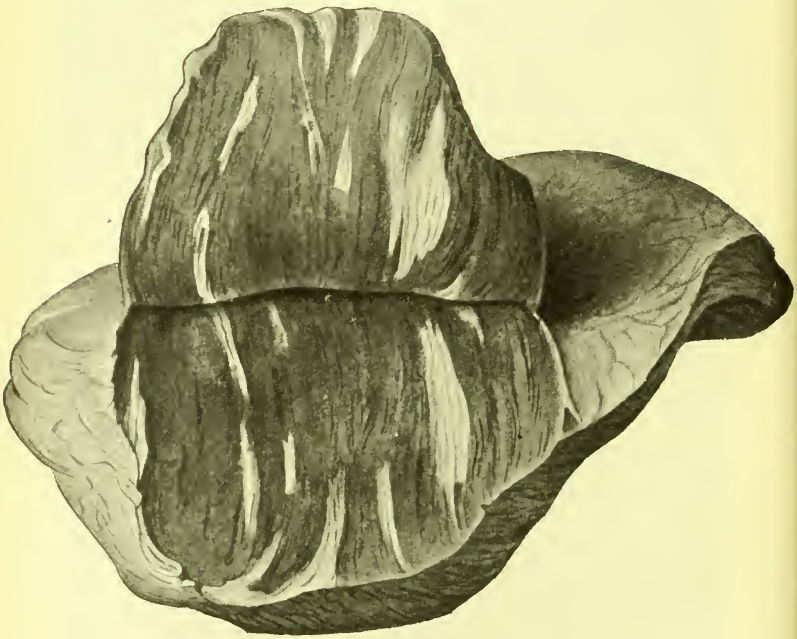

Fig. 2. **Schwielige Myocarditis.** Chronische interstitielle Myocarditis.

Im Herzmuskel eingestreut finden sich streifige, weisslich verfärbte Massen von derber Konsistenz, die aus faserigem Bindegewebe bestehen. Diese Schwielen sind das Produkt einer chronischen interstitiellen Entzündung, deren Ursache in vielen Fällen nicht festzustellen ist. In mehr umschriebener Form finden sich schwielige Metamorphosen der Muskelwandung, besonders an der Spitze des linken Ventrikels und am Septum der Ventrikel bei Sklerose der Coronar-Arterien, wobei die Bindegewebsmassen den Heilungs-Ausgang einer embolischen oder thrombotischen Myomalacie, einer anämischen und hämorrhagischen Nekrose mit sekundärer Schwielen- und Narbenbildung darstellen.

an Sklerose und Verengerung der Coronar-Arterien, an Embolie und Thrombose der genannten Arterien: anämische Nekrose, Hämorrhagien. An Stelle der ausser Ernährung gesetzten oder mangelhaft mit Blut versorgten Muskelmassen entwickelt sich auf regenerativem Wege ein schwieliges Bindegewebe: namentlich an der Spitze des linken Ventrikels finden sich als Ausgang solcher lokaler Cirkulationsstörung und der dadurch bedingten nekrotischen Malacie ausgedehnte schwielige Massen mit partieller Ausbuchtung des Ventrikellumens *(chronisches partielles Herzaneurysma)*, dessen Höhlung häufig mit älteren geschichteten wandständigen Thromben bedeckt ist. — Verengerung und Verschluss der Kranzarterien führt infolge der Ernährungsstörung entweder zur Bildung von Herzschwielen oder, wenn grössere Stämme betroffen werden, zu anämischer Nekrose und Ruptur des Herzens.

Eine fibröse schwielige Myocarditis entwickelt sich manchmal auch auf luetischer Basis oder im Anschluss an akute rheumatische Polyarthritis: Endo-Myo-Pericarditis fibrosa.

Die *eiterige* oder *infektiöse* Myocarditis ist verhältnismässig selten; bei embolischer Septico-Pyämie findet sich der Herzmuskel manchmal durchsät von miliaren Abscessen. — Hie und da entwickelt sich eine ulcerös-nekrotisierende Myocarditis von den Herzklappen aus, wenn an denselben ein ähnlicher maligner Prozess sich lokalisiert hat.

Das Fettherz

findet sich in verschiedenen Formen: als fettige Degeneration des Muskels oder als übermässige Fettablagerung im subepicardialen Bindegewebe mit Wucherung von Fettzellen (fetthaltigen Bindegewebszellen) zwischen die atrophierenden Muskel-Elemente: fettige Durchwachsung und Infiltration des Muskels.

Tab. 2a. **Fettige Degeneration des Herzmuskels.**
Degeneratives Fettherz.

Man sieht die subendocardialen Schichten des Muskels verwaschen blass-gelblich und tigerfellartig verfärbt. Der Muskel ist gleichzeitig sehr brüchig, von nahezu butterartiger Konsistenz, unter dem Finger leicht zerdrückbar. In der Regel sind die inneren Schichten der Ventrikelwandung, sowie die Papillar-Muskeln der Atrioventrikular-Klappen stärker beteiligt. Mikroskopisch sieht man entsprechend den verfärbten Teilen die Muskel-Primitivbündel von Fettröpfchen und Fettkörnchen förmlich erfüllt, Quer- und Längsstreifung kaum noch sichtbar.

Tab. 2b. **Cor adiposum, Adipositas cordis.**

Fettinfiltration des subepicardialen Bindegewebs, in die äusseren Lagen des Herzmuskels hineinwuchernd. — Das Herz von einem Fettmantel umhüllt, der Muskel nur stellenweise noch rötlich durchscheinend. Am stärksten findet sich diese aus fetthaltigen Bindegewebszellen bestehende Wucherung an der Basis des Herzens und über dem rechten Ventrikel. Die Grenze gegen den Muskel erscheint verwaschen.

Degeneratives Fettherz.

Die *fettige Degeneration des Herzmuskels* entwickelt sich manchmal sehr rasch bei akuten Vergiftungen (Phosphor), wo sie in wenigen Tagen hohe Grade zu erreichen vermag. — Häufiger entsteht sie allmählich; sie tritt zuerst meist herdförmig auf, um allmählich diffus sich auszubreiten. Am stärksten sind meistens die subendocardialen und subepicardialen Abschnitte der Herzmuskulatur ergriffen. Man entscheidet zweckmässig 3 Grade:

1) *geringgradige fettige Degeneration:* bei erhaltener Querstreifung sieht man feine Fettröpfchen und Fettkörnchen in mässiger Menge eingelagert; sie findet sich bei zahlreichen akuten und chronischen Krankheiten, — im ganzen bei fast $^1/_5$ aller Leichen.

2) *Mässige fettige Degeneration:* Quer- und Längsstreifung schwach angedeutet; die einzelnen Fettröpfchen grösser und von einander abgegrenzt; diese Form ist bei schweren akuten Infektionskrankheiten nachweisbar.

3) *Hochgradige fettige Entartung:* (Taf. 2a.) Quer- und Längsstreifung verschwunden; die Muskelbündel wie fettgefüllte Schläuche aussehend; die Fettropfen sehr reichlich und von bedeutendem Umfang, denjenigen eines roten und weissen Blutkörperchens erreichend. Im letzteren Falle erscheint die Innenfläche der Herzkammern wie getigert, gefleckt; besonders bei chronischen Herzkrankheiten und Tuberkulose vorkommend. Der Fettgehalt steigt von ca. 8—10 % der festen Bestandteile auf 22—25 %.

Der Herzmuskel ist dabei brüchig, manchmal von butterartiger Konsistenz, trübgrau und blassgelblich gefleckt; die Höhlen erweitert, häufig die Wandung entsprechend gedehnt und verdünnt.

Cor adiposum, Adipositas s. Obesitas cordis (Taf. 2b).

Das eigentliche Fettherz *(Fettsucht des Herzens)* ist charakterisiert durch übermässige Entwicklung des subepicardialen Fettgewebes, welches in den höheren Graden die Muskelmasse kapselartig so umhüllt, dass äusserlich die rote Muskelwand überhaupt nicht mehr sichtbar ist.

Bei fettreichen, wohlgenährten Menschen findet sich unter dem Epicard namentlich an der Basis des Herzens eine gewisse Fettmenge, die bei gehörig entwickelter Muskulatur noch in das Gebiet des Normalen gehört. Bei allgemeiner Fettsucht, namentlich bei jener Form, die unter dem begünstigenden Einfluss des Alkoholismus entstanden ist, finden sich öfters pathologische Formen des Fettherzens, gekennzeichnet durch enorme Vermehrung der Fetthülle des Herzens, deren Dicke bis 1/2 und 1 cm zu erreichen vermag; die unter normalen Verhältnissen scharfe Abgrenzung der Fettschicht von der Muskulatur ist verloren gegangen: das Fett wuchert zwischen die Muskelbündel hinein, verdrängt dieselben und erzeugt sekun-

Tab. 3. **Braune Atrophie des Herzens.**

Das Herz in seinem Volum und Gewicht etwa auf $^2/_3$—$^1/_2$ des Normalen verkleinert, die Höhlen verengt (konzentrische Atrophie); die Kranzarterien verlaufen deutlich geschlängelt. Der Muskel ist von trüb bräunlicher Farbe (fast sepia-braun), von ziemlich derber Konsistenz; infolge der allgemeinen Anämie erscheinen die Herzhöhlen verengt; da die Muskelwand einen verkleinerten Hohlraum zu umschliessen hat, ist die Massenabnahme weniger aus der Dicke des Muskels als aus der Gewichts- und Volums-Verminderung des ganzen Herzens festzustellen. — Bei mangelhafter Entwicklung des Herzens *(Hypoplasie)*, die meist mit Hypoplasie der Aorta, allgemeiner Anämie und dürftiger Körperentwicklung Hand in Hand geht, fehlt die bräunliche Verfärbung des Muskels sowie die charakteristische Schlängelung der Kranzarterien.

Das abgebildete Herz stammt von einer mit Diabetes behafteten 72jährigen Frau (632, 1894), die an Carcinom des Pankreas mit Metastasen der Leber, der Pleura und der linken Niere starb. Neben hochgradiger allgemeiner Abmagerung fand sich chylöser und hämorrhagischer Ascites.

---

däre Atrophie der Muskelsubstanz, die namentlich am rechten Ventrikel deutlich zu Tage tritt.

Ausser bei allgemeiner Fettsucht und bei Alkoholikern findet sich eine weitere Form dieses Fettherzens bei anämischen, chlorotischen und kachektischen Patienten (besonders bei Krebskranken) = *kachektisches Fettherz;* bei dieser Form beobachten wir primäre Atrophie der Muskulatur und sekundäre Fettwucherung, gleichsam ex vacuo.

Atrophie des Herzens.

Der Herzschwund ist wohl zu unterscheiden von der *Hypoplasie des Herzens:* letztere besteht in mangelhafter Entwicklung und abnormer Kleinheit des Herzens, von Jugend auf bestehend, meist verbunden mit abnormer Enge und Dünnheit der Aorta und der grösseren Arterien, ferner mit chronischer Anämie und Chlorose, ein Zustand, der meist mit dürftiger allgemeiner Körperentwicklung Hand in Hand geht.

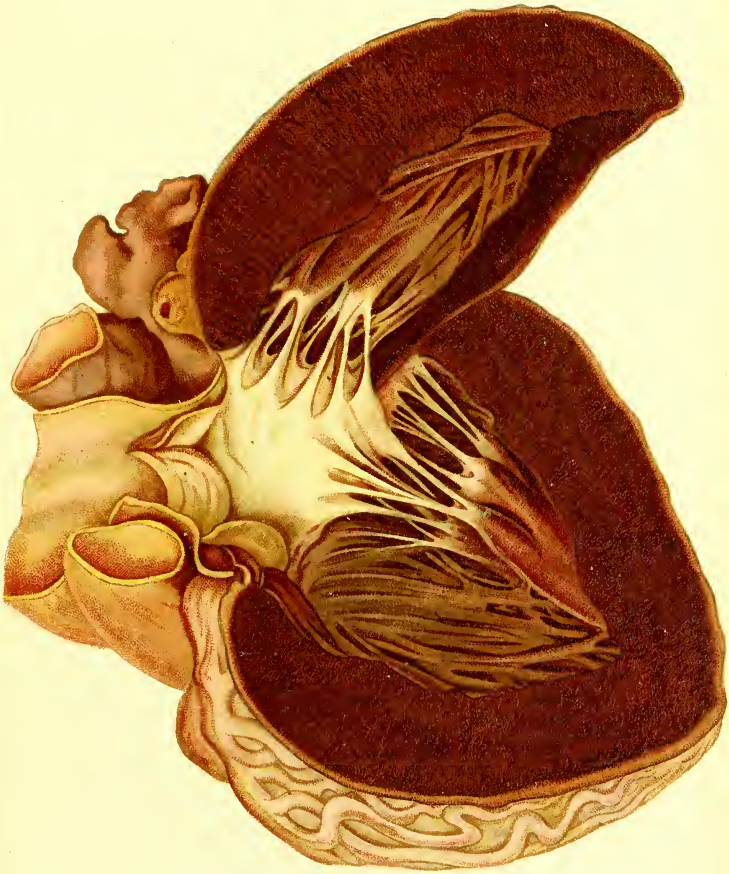

Die *echte Herzatrophie*, selten sehr hohe Grade erreichend, ist charakterisiert durch Verkleinerung des Volums und Gewichts (auf $^2/_3$—$^1/_2$ des Normalen), Schlängelung der unter dem Epicard verlaufenden Gefässe, abnorme Enge der Herzhöhlen (konzentrische Atrophie). In der Mehrzahl der Fälle, besonders bei Menschen im mittleren und höheren Lebensalter, ist der derbe Muskel gleichzeitig trüb bräunlich verfärbt, bedingt durch Einlagerung reichlicher gold-gelber Pigmentmassen in der Umgebung der Muskelkerne (Braune Atrophie, Taf. 3). Bei der senilen Atrophie findet sich immer eine Hyperplasie des Bindegewebes, namentlich deutlich in den Vorhöfen (senile Fibromatose). — Bei der im Anschluss an fettige Entartung beobachteten Atrophie *(fettige Atrophie)* ist der Muskel von gelblich-grau-trüber Farbe, häufig gefleckt, getigert, die Höhlen meist erweitert *(exzentrische Atrophie)*. — Die Atrophie des Herzmuskels bei Adipositas cordis, wobei an Stelle und zwischen den schwindenden Muskelbündeln fettzellenhaltiges Bindegewebe sich entwickelt und der Muskel förmlich fettig durchwachsen erscheint, wurde schon oben erwähnt.

Hier dürfte noch Erwähnung finden die *Sklerose der Coronar-Arterien* des Herzens, namentlich bei Männern jenseits von 45 Jahren vorkommend, entweder als Teilerscheinung allgemeiner Arteriosklerose oder auf die Kranzarterien beschränkt. Die genannten Gefässe bilden derb anzufühlende Stränge; herauspräpariert bilden sie starre, federkielartige Röhren mit verengtem Lumen; in der Wandung meist unregelmässige Verdickung und Kalkablagerung. Der Herzmuskel selbst verhält sich verschieden; hie und da scheint sich die Coronararterinsklerose im hypertrophischen Herzen zu entwickeln; öfters finden sich sekundär atrophische Zustände der Ventrikelwandungen, Schwielen, chronische Herzaneurysmen und zuletzt diffuse Dilatation der Ventrikel. Klinisch entsteht das charakteristische Bild der Angina pectoris oder Steno-

cardial (anfallsweise auftretende cardiale Dyspnoë, Herzarythmie, heftige Schmerzen).

Endocarditis.

Entzündung des Endocards.

Dieselbe lokalisiert sich mit Vorliebe an den Herzklappen *(valvuläre Endocarditis)*, seltener an der parietalen Auskleidung der Herzhöhlen *(parietale Endocarditis)*.

Zahlreiche Formen: akute, subakute, chronische und rekurrierende Endocarditis. Nach ätiologischen Gesichtspunkten spricht man von idiopathischer primärer Endocarditis zum Unterschied von sekundärer, die entweder als infektiöse metastatisch oder fortgesetzt von der Umgebung aus (z. B. von der Aorten-Intima auf die Aortaklappen übergreifend) sich entwickelt. Endlich unterscheiden wir gutartige, nicht infektiöse Formen von den infektiösen, deren Hauptrepräsentant die septisch-mycotische, ulceröse Endocarditis ist. Nach den Produkten unterscheidet man produktive und deformierende Entzündungen: Endocarditis verrucosa, fibrosa, calculosa, retrahens; ferner die destruierende septische Form; maligne oder diphtheroide Endocarditis mit verschiedenen Misch- und Übergangsformen. — Wir beschränken uns im folgenden auf die Schilderung der wichtigsten Formen.

Infektiöse Endocarditis. Tafel 4.

(Endocarditis maligna, ulcerosa.)

Dieselbe tritt meistens akut auf — entweder primär und kryptogenetisch oder sekundär und metastatisch bei septischer Wundinfektion, puerperaler Sepsis etc.

Ursache in der Regel die Ansiedlung und Vermehrung von septischen Keimen (Staphylo- und Streptokokken). Mit Vorliebe an den Klappen des linken

Ventrikels und ausserdem auf chronisch affizierten Klappen als Endocarditis recurrens; primäre Lokalisation besonders an der Berührungs- und Schlusslinie der Klappen, so dass die Annahme gestattet ist, dass mechanische Läsionen des Endothels eine Art lokaler Disposition hervorrufen, welche die Ansiedlung und Vermehrung der pathogenen Keime in hohem Grade begünstigt. — Die Häufigkeit beträgt etwa 6 ‰ aller Leichen; auf 7—8 sekundäre Fälle kommt 1 primärer; 25 % aller Fälle gehören in das Gebiet der Endocarditis recurrens, d. h. die Infektionserreger siedeln sich auf kranken Klappen mit besonderer Vorliebe an. $^4/_5$ aller Fälle von septischer, diphtheroider Endocarditis kommen im linken Herzen vor — namentlich an den Aortaklappen, nur $^1/_5$ an den Klappen des rechten Herzens.

Im Beginn sehen wir leichte Rauhigkeiten und Unebenheiten der zunächst ergriffenen Klappenteile, minimale Defekte und Läsionen des Endocards, deren Grund und Umgebung durch ein missfarbiges, trübgraues Aussehen sich auszeichnen. Das zarte Klappengewebe wird trüb, undurchsichtig, morsch, brüchig; sehr rasch lagern sich Blutbestandteile in Form wandständiger Thromben ab (Thrombo-Endocarditis). Infolge der destruierenden und ulcerösen Tendenz kommt es zur Einschmelzung der ergriffenen Klappenteile oder auch zur abnormen Dehnung der Klappen, Ausbuchtung derselben, Bildung eines akuten Klappen-Aneurysmas mit Neigung zur Einschmelzung und Perforation der Klappen. Auch die thrombotischen Niederschläge zeigen infolge ihrer mycotischen Infiltration ein missfarbiges, trüb-graues und graugrünliches Aussehen, sind sehr brüchig und geben ebenso wie die Reste der zerstörten Klappen sehr leicht zu Embolien Veranlassung.

Der infektiöse und ulceröse Prozess besitzt ferner die Neigung, auf die Umgebung sich fortzusetzen; sekundäre eiterige und ulceröse Myo- und Pericarditis werden öfters beobachtet — namentlich ausgehend

Tab. 4. **Maligne, mycotische Endocarditis der Mitralklappe.**

Auf der Innenfläche der medialen Klappe finden sich unregelmässige, höckerige, zerklüftete halbweiche Auflagerungen von trübgrauem, missfarbigem Aussehen; die Oberfläche dieser vorwiegend aus thrombotischen Niederschlägen und Mikroorganismen bestehenden Massen ist mit unregelmässigen rötlichen, aus roten Blutkörperchen und Fibrin gemischten Auflagerungen bedeckt. Das unterliegende Gewebe der Klappe und das angrenzende Endocard des linken Vorhofs im Zustande der ulcerösen und nekrotisierenden Entzündung, nach Ablösung der aufgelagerten Thromben wie zerfressen aussehend. — Entsprechend der Schlusslinie der Mitralklappe findet sich eine grössere Zahl rötlich-grauer papillärer Excrescenzen, zum grösseren Teile aus jugendlichem Bindegewebe bestehend. — Infolge der Klappenaffektion Insufficienz und Stenose; ferner entstehen von derartig erkrankten Klappen sehr häufig embolische Verschleppungen im Gebiete der Aorta mit Bildung eiteriger Metastasen (embolische Abscesse) im Gehirn, in der Milz, in den Nieren etc. (embolische Septico-Pyämie). — Das Taf. 4 abgebildete Herz stammt von einer 29 jährigen Wöchnerin (333, 1894), die an puerperaler Endometritis und Septico-Pyämie zu Grunde ging. Ausser der mycotisch-verrucösen Endocarditis fanden sich embolische Nieren-Infarkte, ferner eiterige Lepto-Meningitis, schlaffe croupöse Pneumonie des r. Unterlappens mit sekundärer eitrig-fibrinöser Pleuritis.

---

von den Aortaklappen: ausser der lokalen funktionellen Störung in Form von Insufficienz und Stenose der Klappen beobachten wir multiple embolische Prozesse in den peripheren Körperorganen — namentlich in der Milz und den Nieren, mit einem Worte, klinisch und anatomisch das Bild der embolischen Septico-Pyämie.

Der Prozess verläuft meist tödlich; seltener findet sich die Neigung zu subakutem und chronischem Verlauf; in letzterem Falle treten fast regelmässig Intermissionen und Exacerbationen auf.

Die *rheumatische Endocarditis*, als Teilerscheinung des akuten Gelenkrheumatismus auftretend, ist offenbar ebenfalls infektiösen Ursprungs, vielleicht als septiforme Entzündung zu bezeichnen. Entsprechend dem vorwiegend gutartigen Verlauf der akuten Polyarthritis

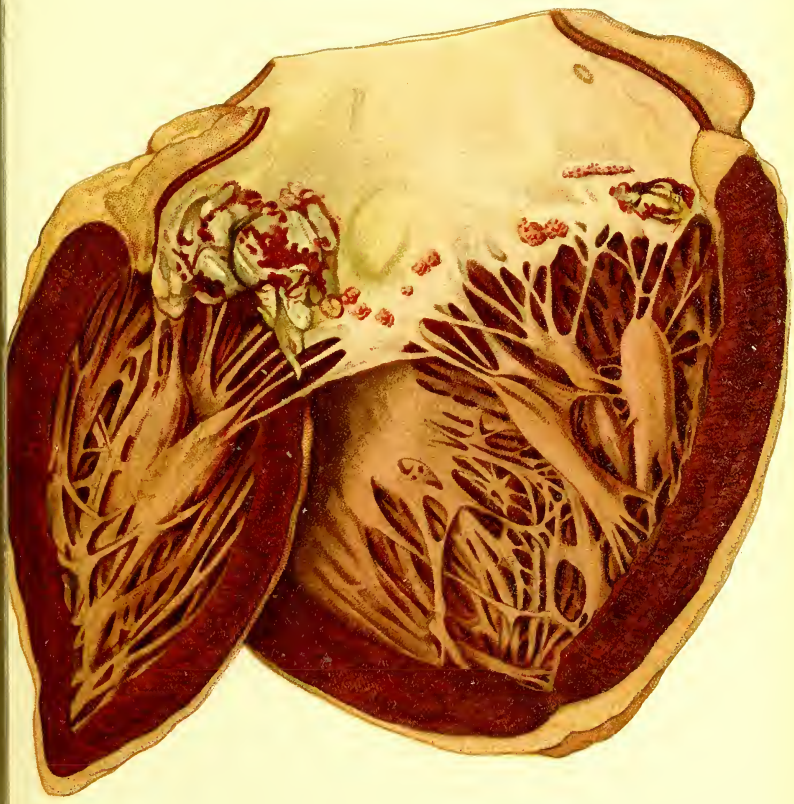

rheumatica kommen derartige Fälle von Klappenerkrankung höchst selten zur Obduktion; wir sehen häufiger nach vielen Monaten und Jahren die chronischen Ausläufer und Reste der akuten Infektion. In einzelnen Fällen hat man bei angeblich tödlich verlaufenem Gelenkrheumatismus mycotisch-bazilläre septische Klappenerkrankungen angetroffen; in solchen Fällen handelte es sich offenbar um septische Erkrankungen, Allgemeininfektionen, die unter dem Bilde des akuten febrilen Gelenkrheumatismus verlaufen sind (rheumatoide septische Endocarditis und Polyarthritis). Der vielgestaltige Verlauf des Prozesses erklärt sich demnach — abgesehen von dem Einfluss der individuellen Disposition — aus der Verschiedenartigkeit und dem Virulenzgrad der Infektionserreger und aus den Übergangsformen zur septischen Infektion.

Die *infektiös-rheumatische Endocarditis* verläuft wohl meistens unter dem Bilde der verrucösen Endocarditis mit sekundärer Thrombenbildung: an der Schlusslinie der Klappen sieht man zarte graue und graurötliche Wärzchen auftreten, die nach Eröffnung der Klappe perlschnurartig auf die Schliessungslinie aufgereiht erscheinen; allmähliche Zunahme und Vergrösserung derselben; zuletzt grössere, hahnenkammartige Wucherungen, die teilweise aus neugebildetem jugendlichen Bindegewebe, teilweise aus thrombotischen Niederschlägen, bestehen. Langsamer Verlauf, Neigung zu Recidiven werden häufig beobachtet. Ein scharfer Unterschied zwischen verrucöser und ulceröser Endocarditis lässt sich weder anatomisch noch bakteriologisch begründen. Beide Formen können bei Ausgang in unvollkommene Heilung in die chronische fibröse Endocarditis übergehen.

Tab. 5a. **Endocarditis recurrens der Aortaklappen.**

Chronische und recurrierende, deformierende, fibröse und verrucöse Endocarditis (19jährige Dauer).

Etwa 1/2 der natürl. Grösse.

An Stelle der Aortaklappen findet sich eine unregelmässig geformte bandartige Gewebsmasse mit teils derben, wulstig-warzigen, teilweise fibrinösen Excrescenzen bedeckt. Die einzelnen Klappen untereinander verschmolzen. Das Septum zwischen zwei Klappen, der lateralen und dorsalen, vollständig verschwunden; auf der dorsalen Klappe sitzt ein graurötlicher, spitzig zulaufender, weicher Gewebsfetzen in einer Länge von etwa 1 cm auf. Infolge der wahrhaft deformierenden Veränderungen, die zunächst an eine abgelaufene ulceröse Endocarditis denken lassen, erweist sich die Klappe als in hohem Grade insufficient und verengt. Als sekundäre Abweichung findet sich eine enorme Dilatation und mässige Hypertrophie des linken Ventrikels (exzentrische Hypertrophie), das Lumen fast faustgross, die Wandung 1,2 cm dick, blass-braunrot. Der rechte Ventrikel ohne Abweichung; das ganze Herz offenbar infolge der Erweiterung des linken Ventrikels erheblich verbreitert. Nebenbefund: Stauungs-Organe, kein Hydrops. Der Patient (31jähriger Konditor, Einl. Nr. 384, 1894) war seit seinem 12. Lebensjahre herzleidend, ohne nachweisbare Ursache; Gelenkrheumatismus nicht vorausgegangen.

Tab. 5b. **Marantische Thrombose des linken Ventrikels.**

An der Spitze des linken Ventrikels ein graurot gefärbter, haselnussgrosser, weicher, wandständiger Thrombus, dessen Oberfläche höckerig aussieht, dessen Basis zwischen die Trabekel innig eingefilzt erscheint. Diese terminale wandständige Thrombose fand sich bei einer 19jährigen Patientin (Nr. 336, 1895), die an chronischer Lungentuberkulose starb. Neben hochgradiger allgemeiner Abmagerung (Körpergewicht = 29 Kilo) fand sich allgemeine Anämie. Zu embolischer Verschleppung im Bereich der Körperarterien war es von Seiten des Herzthrombus nicht gekommen. Im Übrigen finden sich die marantischen Thromben — in Form der weissen und gemischten Thromben — weit häufiger im rechten Ventrikel und Vorhof als linkerseits. Für die Beurteilung der vitalen Herzenergie und Herzthätigkeit am Leichentische sind die marantischen Thromben von besonderer Wichtigkeit; im allgemeinen und mit Rücksicht auf ihre praeagonale Entstehung sind sie meist für den Kliniker von untergeordneter Bedeutung. Ihre Entstehung wird ausser durch Schwäche der Cirkulation begünstigt durch Alteration der Blutmischung, Leucocytose und ähnliche Momente. Ihre terminale Entstehung, namentlich bei zahlreichen Erkrankungen des Herzens, beweist, dass das mechanisch-physikalische Moment der Stase, der mangelhaften Circulation, bei Entstehung gewisser Thromben eine Hauptrolle spielt, während die Läsion des Endocardiums sowie der Gefässintima und die Alterationen der Blutmischung in solchen Fällen erst in zweiter Linie stehen.

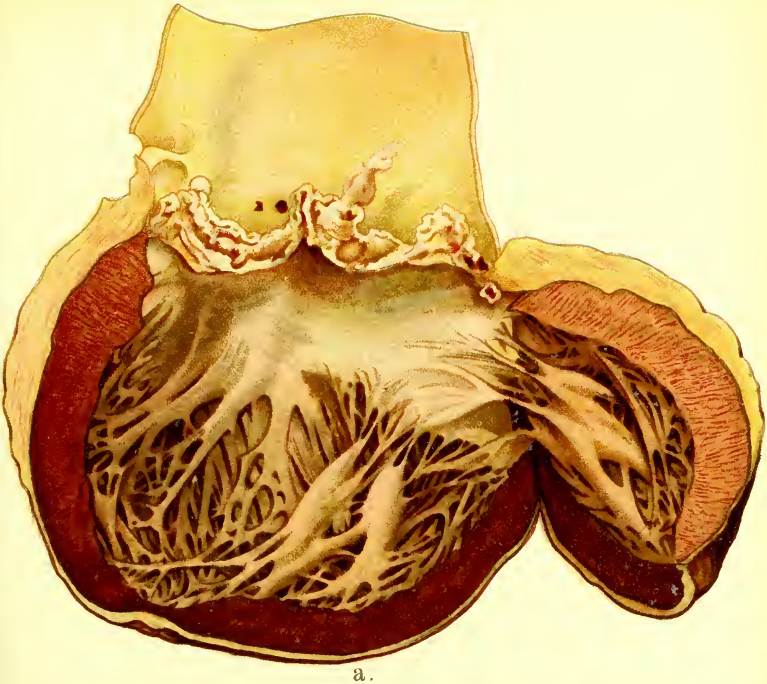

a.

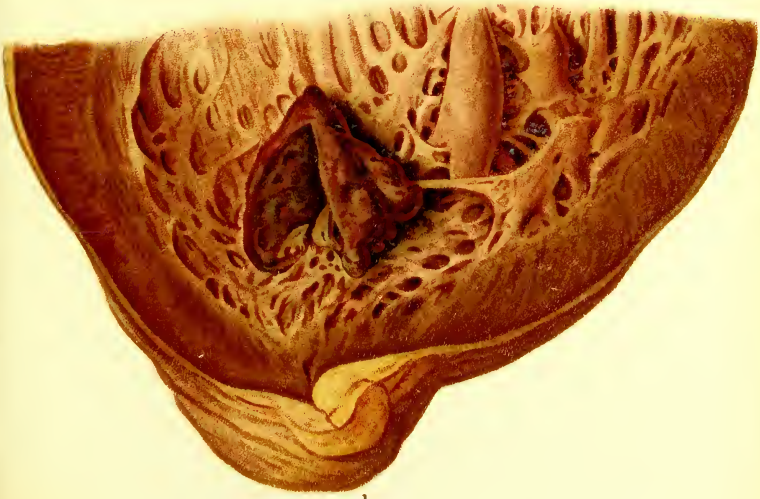

b.

Endocarditis chronica.*)

Taf. 5a; Taf. 6; Taf. 7; Taf. 8.

Die chronische Endocarditis bildet die anatomische Grundlage der sogenannten Klappenfehler; sie ist eine vorwiegend produktive Entzündung mit Neigung zu schwieliger Verdickung und Verkürzung der Klappen, die mehr oder weniger deformiert erscheinen, sowie zur Verkalkung.

Wie die gefässarmen und teilweise gefässlosen Klappen anatomisch und funktionell mit der Intima der Aorta vielfache Beziehungen aufweisen, so zeigen auch die chronisch entzündlichen Prozesse manche Analogien: die langsame und progressive Entwicklung, die Tendenz zur Bildung schwieliger derber Produkte, die Neigung zur Deformation nnd Verkalkung der ergriffenen Teile sind beiden gemeinsam.

Die chronische Endocarditis fibrosa entwickelt sich entweder aus der akuten rheumatischen, bildet gleichsam ein Überbleibsel derselben — oder sie entwickelt sich im mittleren und späteren Lebensalter langsam und allmählich aus unscheinbaren Anfängen. Diese praesenile und senile Endocarditis — namentlich an den Aortaklappen — ist öfters nichts anderes als eine Fortsetzung der Aortensklerose, die auf die Aortaklappen übergreifend dieselben verdickt und verkürzt.

Durch langsam vorschreitende Bindegewebszunahme werden die normal zarten, beweglichen und durchscheinenden Klappen zunächst weisslich und gelblich fleckig getrübt, undurchsichtig; mit zunehmender Dicke büssen sie ihre Beweglichkeit ein, sie werden starr, verkürzen sich. Die Gegend der Schlusslinie zeigt häufig auf dem verdickten Klappengewebe weissliche und graurötliche Granula, Wärzchen, die von verschiedenem Umfang, manchmal mit Thromben

*) Synonyma: Endocarditis hyperplastica, deformans, indurativa, calculosa, retrahens.

Tab. 6. **Chronische fibröse Endocarditis der Mitralis** mit bedeutender Stenose und Insufficienz der Klappe. (Endocarditis chronica fibrosa retrahens.)

Die Mitralsegel erscheinen in hohem Grade schwielig verdickt und verkürzt, fast knorpelartig derb, enorm verkürzt, bilden starre derbe Massen; die Sehnenfäden kaum erkennbar. An ihrer Stelle finden sich über stricknadeldicke kurze Stränge, die unmittelbar die ebenfalls schwielig indurierten Papillarmuskeln mit dem starren Klappengewebe verbinden. Am Ansatzring der Mitralklappe kalkige Massen eingelagert. Das Ostium der Klappe ist in hohem Grade verengt, kaum noch für einen dicken Bleistift durchgängig. Als Nebenbefunde wurden festgestellt: Hypertrophie und Dilatation des linken Vorhofs, des rechten Ventrikels und Vorhofs, braune Induration der Lungen (chronische Stauungslunge), ferner am Herzen selbst Adhäsiv-Pericarditis und Adipositas cordis.

Der linke Ventrikel ebenfalls hypertrophisch — vielleicht im Zusammenhang mit entzündlicher Schrumpfniere (glatte Schrumpfnieren). Bei der 72jährigen Patientin (Einl. Nr. 335, 1894) bestand ausserdem seit Jahresfrist eine eigentümliche, hämorrhagische Diathese, die sich darin äusserte, dass bei der geringsten lokalen Läsion der Körperoberfläche ausgedehnte Suffusionen entstanden.

---

bedeckt, angetroffen werden. Bei älteren, lange bestehenden Fällen lässt sich eine Unterscheidung zwischen thrombotischen, teilweise verkalkten Niederschlägen und entzündlichem Exsudat ohne Hilfe des Mikroskops schwer feststellen. Das meist stark verengte Klappenostium erscheint manchmal von mörtelartigen Massen umgeben, in denen die Klappen förmlich untergegangen sind (Endocarditis calculosa).

Die Segel der Atrioventrikular-Klappen — besonders häufig der Mitralis — wandeln sich allmählich in schwielig-derbe Massen um, die verschmelzen und sich zuletzt fast knorpelartig anfühlen; die Sehnenfäden werden allmählich immer kürzer und verdicken sich bis zum Umfang einer Stricknadel und darüber (Endocarditis retrahens).

In den halbmondförmigen Klappen besonders der Aorta finden sich bei dieser Erkrankung neben Verdickung der freien, wie umgerollt aussehenden Ränder oder der ganzen Klappen eine entsprechende Schrumpfung und Verkürzung des Klappengewebes,

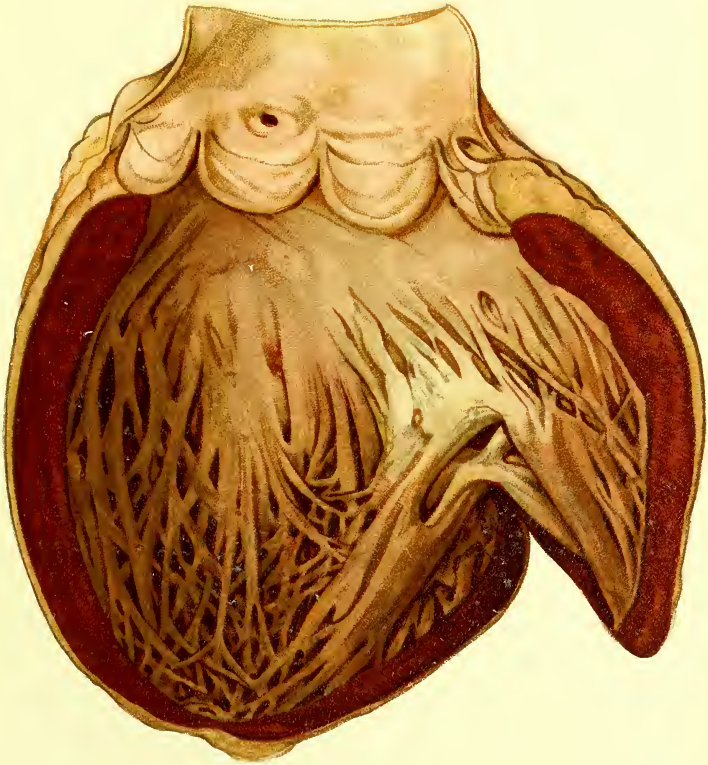

häufig auch Verschmelzung der einzelnen Klappen miteinander.

Indem der schwielige Prozess auch auf den Klappenansatzring übergreift, wirkt er konstringierend auf die Lichtung des Ostiums, es kommt zu verschiedenen Graden der *Verengerung des Klappen-Ostiums*; während die normalen Ostien am Herzen des erwachsenen Menschen mindestens für den Zeigefinger oder Daumen durchgängig sind, sehen wir bei der geschilderten Endocarditis das Ostium in eine spaltförmige Öffnung mit starren Rändern umgewandelt, die bei vorgeschrittenen Fällen kaum mehr einen Bleistift von mittlerer Dicke passieren lässt.

Infolge der Starrheit, Verkürzung der Klappen kommt es ferner zu verschiedenen *Graden der Insufficienz* (valvuläre Insufficienz) mit oder ohne Stenose.

An der Aortaklappe wirken noch weitere Momente begünstigend auf die durch die Klappenanomalie bedingte Insufficienz: infolge der häufig gleichzeitig bestehenden und primären Aortensklerose (Taf. 8) kommt es zu Erweiterung der aufsteigenden Aorta, infolge dessen zu Erweiterung des Aorten-Ostiums; zur Insufficienz, die durch mässige Verdickung und Verkürzung der halbmondförmigen Klappen primär entstanden ist, gesellt sich eine relative, und auf diese Weise haben wir eine kombinierte oder *potenzierte Klappen-Insufficienz* vor uns, die durch die öfters vorhandene Dilatation des linken Ventrikels noch mehr gesteigert wird.

Neben dieser accessorischen relativen Insufficienz kennen wir eine *relative Insufficienz*, die ziemlich häufig infolge von Dilatation des rechten Ventrikels und Vorhofs an der Tricuspidalis beobachtet wird. Mit der Erweiterung der Höhlen und des Klappenringes an der Atrio-ventrikular-Grenze spannen und dehnen sich die Segel, Sehnenfäden und Papillar-Muskeln der Tricuspidalis immer intensiver, bis sie

Tab. 7. **Chronische fibröse und kalkige Endocarditis der Aortaklappen.**

Während die normalen Herzklappen zart, durchscheinend und beweglich sind, erscheinen die Aortaklappen im vorliegenden Falle rigid, mässig verdickt und teilweise kalkig inkrustiert: ein Bild der deformierenden, hyperplastischen und kalkigen Endocarditis mit mässiger Stenose und Insufficienz der Aortaklappen. Die angrenzenden Teile der aufsteigenden Aorta sind in ähnlicher Weise fleckig getrübt und im Bereich der verdickten Intima stellenweise verkalkt.

Im Anschluss an die Klappenaffektion kam es zu Hypertrophie und Dilatation des ganzen Herzens mit vorwiegender Beteiligung des linken Ventrikels (Herzgewicht 565 gr bei 60 Kilo Körpergewicht). Als Nebenbefunde bei dem 59 Jahre alten Patienten (Nr. 26, 1895) fanden sich Stauungs-Organe mit Schwellung der Leber, Milz und Nieren, leichtes Anasarka beider Füsse und Unterschenkel, geringgradiges Lungen-Emphysem. Tod durch Herzermüdung, anatomisch gekennzeichnet durch marantische Thrombose des rechten Vorhofs. Dauer der Krankheit: einige Jahre mit herabgesetzter Arbeitsfähigkeit. Patient, ein Zimmermann, hat viel an „Asthma" gelitten; hat früher als Zimmermann in Leipzig sehr schwer gearbeitet, Branntwein getrunken wie andere Arbeiter — jedoch nicht im Übermasse.

---

schliesslich nicht mehr imstande sind, das manchmal auf das Doppelte und Dreifache erweiterte Ostium zu schliessen.

Eine *dritte Form von Insufficienz* der Atrioventrikularklappen bezeichnen wir als *muskuläre*; sie hat ihren Grund in fettiger Degeneration oder schwieliger Metamorphose der Papillar-Muskeln und findet sich sekundär bei fettiger Degeneratiou der Herzmuskulatur, die mit besonderer Vorliebe in den Papillarmuskeln sich lokalisiert und hohe Grade zu erreichen vermag, — ferner bei anämischen und chlorotischen Patienten, bei denen der Herzmuskel mangelhaft ernährt wird. — Hierher gehören jene Fälle, wo im Leben Geräusche konstatiert werden, die auf einen Klappenfehler bezogen werden, während bei der Autopsie die Klappen selbst vollständig normal befunden werden.

Dass die Klappen, die chronisch erkrankt sind, einen locus minoris resistentiae bilden, dass Recidive (Endocarditis recurrens Taf. 5a) und gelegentlich auch

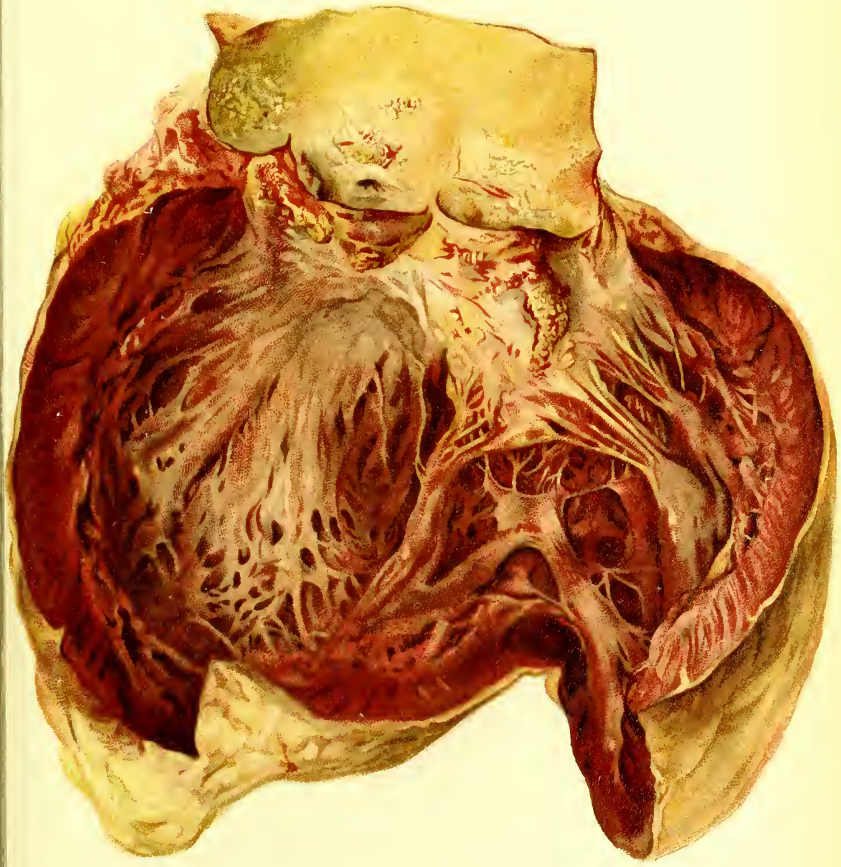

infektiöse septische Prozesse an der kranken Klappe mit besonderer Vorliebe sich lokalisieren, wurde schon oben erwähnt.

Endlich ist leicht verständlich, dass von den entzündeten Herzklappen aus häufig embolische Verschleppungen ausgehen, die von den Klappen des rechten Herzens in die Lungen, von den Klappen des linken Herzens in den grossen Kreislauf (Gehirn, Nieren, Milz (Taf. 15), Arterien der unteren Extremitäten) eindringen. Bei gutartiger Endocarditis wirken solche Emboli nur mechanisch, erzeugen allerlei Cirkulationsstörungen, Infarkte, nekrotische Prozesse; bei maligner infektiöser Endocarditis erzeugen sie metastatische Abscesse, kurz das Bild der embolischen Septico-Pyämie.

Thrombose des Herzens. Tafel 5 b.

Die Herzhöhlen sind häufiger als irgend welche Teile des Gefässystems der Sitz von Thromben.

Abgesehen von den sekundären thrombotischen Auflagerungen und Niederschlägen bei valvulärer und parietaler Endocarditis finden wir bei zahlreichen, namentlich chronischen Krankheiten marantische Thromben als terminale und präagonale Produkte; sie sind für die Beurteilung der vitalen Herzenergie von besonderer Bedeutung, wichtiger für den pathologischen Anatomen als für den Kliniker. Dieselben sitzen als wandständige, im Anfange meistens weisse oder weisslich-graue Thromben namentlich in den Ausbuchtungen der rechten Kammer, innig zwischen die Trabekel eingefilzt; sie sind meist stecknadelkopf- bis hanfkorn- und erbsengross, von rundlicher Form, entweder solid oder im Innern aus einer weisslich-grauen, eiterähnlichen Masse bestehend (puriforme Einschmelzung). In den Herzohren erreichen sie häufig einen grösseren Umfang, werden bis kirsch- und pflaumengross, hie und da geschichtet und von Blutbestandteilen durchsetzt — gemischte Thromben. Im linken Ventrikel und Vorhof

finden sie sich seltener; als parietale Thromben sitzen sie hier namentlich an der Spitze.

Bei der Entstehung der marantischen Thrombose in den Herzhöhlen spielt offenbar das mechanische Moment der mangelhaften Cirkulation die Hauptrolle; unter dem Einflusse der Herzermattung, des Herz-Marasmus, kommt es zur Stase in den Ausbuchtungen der Herzhöhlen; ob eine Läsion des Endocards, Endothel-Defekte, dabei im Spiele sind, ist nicht festgestellt. Dagegen wird die Entstehung der marantischen Thrombose offenbar begünstigt durch Alteration der Blutmischung (Leucocytose, infektiöse Prozesse etc.).

Krankheiten der Arterien.

Arteriosklerose, chronische Endarteriitis. Atheromatose. Tafel 8, 9, 10 und 11.

Die Intima der Arterien ist gefässlos, eine Eigenschaft, die den Verlauf entzündlicher Prozesse erheblich beeinflusst; Anschwellung und funktionelle Störung sind die Hauptcharaktere des entzündlichen Prozesses.

Die chronische Endarteriitis beginnt in der Aorta damit, dass die Intima flache beetartige Verdickungen zeigt, die sich durch ihre mehr trübe und gelbliche Farbe von der Umgebung abheben. — Dieselben bestehen aus einem gallertigen Bindegewebe; daneben finden sich zellige Anhäufungen, die eine besondere Neigung zum fettigen Zerfall zeigen. Auf diese Weise bilden sich kleine flache Höhlen, die bei weiterem Vorschreiten des Prozesses aus feinkörnigem Fett, Cholestearinkrystallen und Kalkpartikelchen bestehen. Indem solche atheromatöse Herde allmählich die restierenden Schichten der Intima zur Einschmelzung bringen, kommt es zu Usur, zum Durchbruch gegen das Lumen des Gefässes, zur Bildung eines atheromatösen Geschwüres. Wenn dieser Vorgang gleichzeitig an verschiedenen Stellen der Intima sich abspielt, erhält letztere ein siebartig durchlöchertes

Aussehen. Auf solchen geschwürigen Stellen kommt es zur Bildung wandständiger Thromben von geringem Umfang, die zu embolischer Verschleppung Veranlassung geben. — Bei älteren Individuen findet sich ferner häufig die Neigung zu kalkiger Metamorphose der hyperplastischen Teile, vielfach auch einfache Verkalkung vorher normaler Wandpartien: in der Wandung finden sich dann förmliche Kalkplatten eingelagert, vielfach konfluierend; an Stelle der elastischen und kontraktilen Gefässwandung findet sich eine starre Röhre, die beim Einschneiden unter der Scheere knirscht. — Die Hauptcharaktere dieses folgenschweren Prozesses sind also Quellung, zellige und bindegewebige Verdickung mit exquisit degenerativer Tendenz, mit der Neigung zur Verfettung und Verkalkung. — Alle Stadien des Prozesses finden sich in der Regel nebeneinander: die gelblich-fleckige Trübung und beetartige Verdickung bis zur Verkalkung und Geschwürsbildung. Infolgedessen erscheint die Intima förmlich verunstaltet: *Endarteriitis deformans.* Infolge des Verlustes an Elastizität und Kontaktilität, der Atrophie der Muscularis kommt es zu diffuser und umschriebener Erweiterung des Arterienrohres, zur Bildung von Ektasien und Aneurysmen. An mittleren und kleineren Arterien führt die Wanderkrankung zur Verengerung des Arterienlumens.

Eine besondere Form der chronischen Endarteriitis ist die bei jüngeren Individuen (30—40—45jährigen) öfters vorkommende *gummöse Form*, die auf Lues zurückgeführt wird. Auf der Intima der Aorta sieht man flache, beetartige, fleckige Wülste von grauweisslicher Farbe, ohne erhebliche Neigung zur Verfettung und Verkalkung. — Die postluetische Arteriitis, die von der Adventitia allmählich auf die Intima übergreift, keine Neigung zur Verfettung und Verkalkung der erkrankten Teile zeigt, kommt ausserdem als zellige Infiltration sehr charakteristisch an den Hirnarterien zur Beobachtung — bei Menschen im verhältnissmässig frühen Lebensalter (zwischen

Tab. 8. **Fibröse Sklerose der Aorta ascendens und des Arcus, Fortsetzung auf die Aortaklappen.**

Insufficienz und leichte Sklerose der letzteren.
Kleines sackförmiges Aneurysma der aufsteigenden Aorta, unmittelbar über der Aortaklappe sitzend.

Die Intima der deutlich erweiterten Aorta ist mit unregelmässigen, flachen, beetartigen Verdickungen bedeckt. Diese fibrösen buckelartigen Erhebungen sind an der Oberfläche mannigfach eingekerbt, von grau-weisslicher und gelblicher Farbe; ausserdem sieht man kleinere Kalkplättchen eingelagert und stellenweise unregelmässige, zackige, im Grunde grau-rötliche Substanzverluste. Übergreifend auf die *Aortaklappen* hat der deformierende, chronisch entzündliche Prozess dieselben in hohem Grade verändert: dieselben sind sehr stark fibrös verdickt, unregelmässig narbig verkürzt, die Klappentaschen erheblich verkleinert. Infolge der Schrumpfung und Verkürzung der Klappen (Endocarditis fibrosa chronica retrahens), sowie der Erweiterung des Aortenostiums, die auf der einen Seite an die Dilatation der aufsteigenden Aorta, auf der anderen Seite an die Erweiterung des linken Ventrikels sich anschliesst, kam es zu hochgradiger, gleichsam potenzierter Insufficienz der Aortaklappen (valvuläre und relative Insufficienz der Aortaklappen). — Unmittelbar über der dorsalen Aortaklappe eine 10pfennigstückgrosse Öffnung, die in eine halbhaselnussgrosse sackige Ausbuchtung der Aortenwandung führt. (Sackförmiges Aneurysma im Initialstadium.)

Bei dem Patienten (42jähriger Hotelwirt, Nr. 231, 1895) fand sich ausser der abgebildeten Aortenerkrankung eine hochgradige Hypertrophie und Dilatation des ganzen Herzens, besonders aber des linken Ventrikels (Gewicht 775 gr). — Als Nebenbefunde ergaben sich: Rechtseitiger Hydrothorax mit Kompressionsatelectase, geschwellte Stauungs-Organe: Stauungsleber, Stauungs-Milz, Stauungs Nieren, Stauungskatarrh des Magens. — Kein allgemeiner Hydrops.

Tod durch Herzermüdung. Die Ursache der tödlichen Aortensklerose ist auf Grund der Anamnese in früher acquirierter Lues (und Alkoholismus?) zu suchen. — Diese präsenile, gummöse Form der Endaortitis hat einen malignen progressiven Charakter, kommt viel häufiger bei Männern vor — manchmal verbunden mit Tabes. Klinisch verläuft sie vorwiegend unter dem Bilde der Aorten-Insufficienz, während anatomisch und ätiologisch die Aortensklerose die primäre und Hauptkrankheit darstellt. Lues und Alkoholismus in der Ätiologie von besonderer Bedeutung.

25—45 Jahren), die vor kürzerer oder längerer Zeit Syphilis acquiriert und scheinbar geheilt sind. — Dieselbe führt infolge von Obliteration des Gefässlumens (Endarteriitis obliterans) öfters durch Encephalomalacie oder Apoplexie zum tödlichen Ausgang.

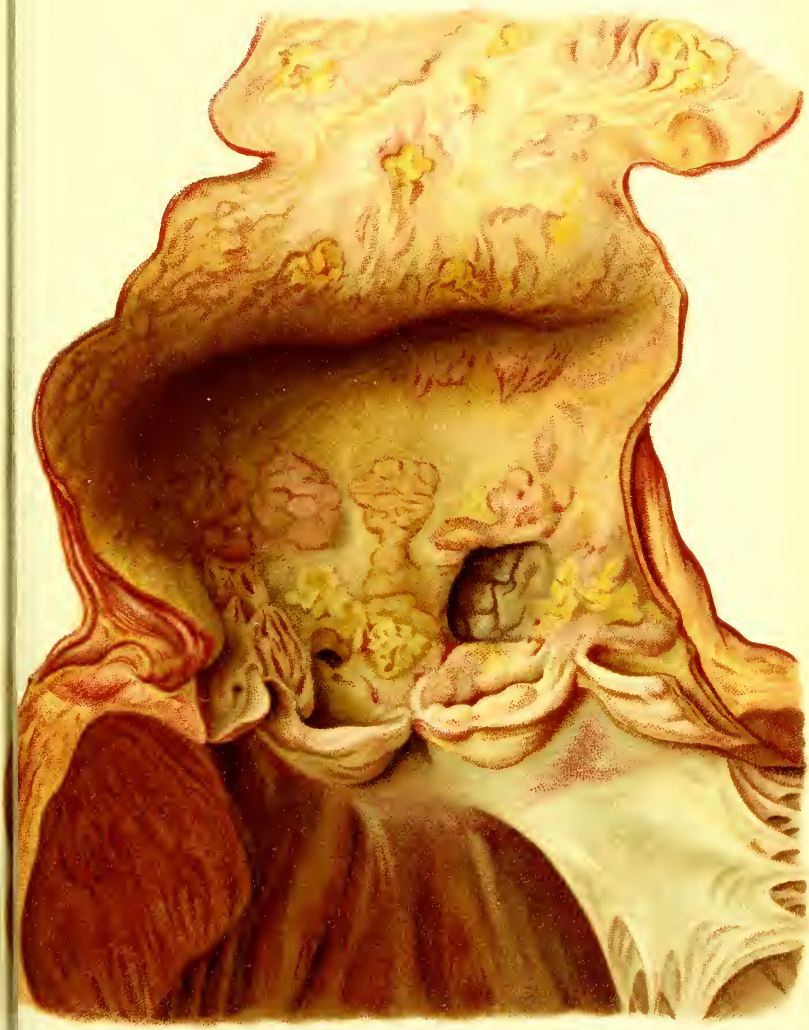

Die Ursachen der Arteriosklerose, die teilweise als senile Erkrankung auftritt, sind offenbar mannigfaltige; neben Luxusconsumtion, Alkoholismus, Lues, körperlichen und geistigen Überanstrengungen, scheint in manchen Fällen eine gewisse erbliche Anlage die Entstehung zu begünstigen. Vielfach sind dieselben Schädlichkeiten, welche diese chronischen hyperplastischen und degenerativen Prozesse der Arterienwand hervorrufen, gleichzeitig pathogene Bewegungsreize für das Herz. — Auch funktionelle Überanstrengung (Rokitansky) ist imstande, in einzelnen Arteriengebieten (Hirnarterien, Arterien der unteren Extremitäten, aufsteigende Aorta) Arteriosklerose bei disponierten Individuen zu erzeugen. Bei Menschen, die sich infolge von Überanstrengung frühzeitig abnützen und vielleicht gleichzeitig anderen Schädlichkeiten (Alkoholismus, Luxuskonsumtion) aussetzen, kommt die Arteriosklerose öfters vor als unter entgegengesetzten Verhältnissen.

Mit am häufigsten ist die Brustaorta, namentlich der aufsteigende Teil, Sitz des entzündlichen und sklerosierenden Prozesses. Von der aufsteigenden Aorta aus setzt sich die Entzündung überaus häufig fort auf die angrenzenden Aortaklappen; durch Verdickung, Verkürzung der Klappen und häufig konkurrierende Erweiterung des Aortenostiums kommt es zu geringeren und höheren Graden von Aorten-Insufficienz, die speziell bei Männern im mittleren und höheren Lebensalter angetroffen wird, langsam sich entwickelt und wobei der Klappenfehler keinen akuten Gelenkrheumatismus als Voraussetzung zeigt. — In solchen Fällen von anscheinend primärem Klappenfehler liegt der Schwerpunkt der Erkrankung auf der Endarteriitis chronica der Aorta ascendens, die durch ihren progressiven Charakter sich auszeichnet.*)

*) Unter 1800 Sektionen Erwachsener fand sich 136 mal Sklerose der Aorta mit gleichzeitiger Affektion der Aortaklappen, darunter 25 mal ausgesprochene Insufficienz und 2 mal Stenose des Aorten-Ostiums. Bei geringgradiger Aortensklerose oder Lokalisation des Prozesses in der Aorta descendens und abdominalis (48 Fälle) sind die Herzklappen unverändert. Die in Rede

Tab. 9. **Atheromatose der Brustaorta.**
Aortitis chronica deformans.

Die Intima der Aorta ist unregelmässig, vielfach beetartig verdickt, trübgrau und gelblich fleckig verfärbt; die flachen und teilweise runzelig aussehenden Erhebungen der Intima teilweise von gallertigem Aussehen und weicher Konsistenz. An einzelnen Stellen erscheint die Intima förmlich zerklüftet und mit unregelmässigen Substanzverlusten bedeckt, deren Grund eine schmutzig-graue, schmierige Masse (atheromatöser, fetthaltiger Brei) bildet. Die schwere, bei einem verhältnismässig jugendlichen Individuum (Bäcker, 44 Jahre alt) beobachtete Aortenerkrankung ist namentlich charakterisiert durch das vollständige *Fehlen von Kalkablagerung*, wie sie bei der Endaortitis älterer Individuen, bei der senilen und praesenilen Arteriosklerose fast niemals vermisst wird. Diese vorwiegend produktive und hyperplastische Entzündung der Arterienwand findet sich mit Vorliebe bei Menschen zwischen dem 35.—50. Lebensjahre und ist ihre Entstehung meist auf Lues, Alkoholismus zurückzuführen. Durch Fortsetzung auf die Aortaklappen kommt es häufig zu Insufficienz derselben: im vorliegenden Falle waren nur die Ansatzstellen der Aortaklappen leicht rigid und mässig verdickt.

In dem abgebildeten Falle (Nr. 65, 1895) fand sich als koordinierte wichtige Erkrankung eine bedeutende Hypertrophie und Dilatation des ganzen Herzens (Gewicht 610 gr bei 78 Kilo Körpergewicht), die in der Hauptsache als idiopathische (alkoholisch-plethorische) zu bezeichnen ist, wenn auch die schwere Aortenerkrankung auf das linke Herz derart einwirkte, dass sie die bestehende Hypertrophie und Dilatation begünstigen musste. Als Nebenbefunde wurden bei der Sektion notiert: leichte schwielige Myocarditis, Stauungs-Organe: cyanotische Induration der Leber, Milz und Nieren, Stauungskatarrh des Magens, Lungenödem ohne sonstigen Hydrops. Der sehr kräftig gebaute und wohlgenährte Patient war moribund in das Spital aufgenommen worden; der Tod trat ein infolge von Herzermüdung.

Die Folgen der Arteriosklerose sind sehr mannigfaltig:

Infolge des Verlustes an Elastizität und Kontraktilität kommt es zur Steigerung des arteriellen Druckes, zur sekundären Dilatation und Hypertrophie des linken Ventrikels; an den erkrankten Gefässen

---

stehende Sklerose der aufsteigenden Aorta mit sekundärer Insufficienz der Aortaklappen findet sich bei Männern mehr als doppelt so häufig als bei Frauen; die männlichen Patienten standen im Alter zwischen 33—51 Jahren; das Durchschnittsalter der an dieser Affektion gestorbenen Männer war = 47, der Frauen = 54 Jahre.

beobachtet man Neigung zur diffusen und umschriebenen Erweiterung des Lumens der erkrankten Gefässe, zur Bildung von Aneurysmen; durch die degenerativen Prozesse (Verfettung) Neigung zu Ruptur, besonders im Gehirn zu Apoplexien. — In den mittleren und kleineren Arterien kommt es zu Verengerung des Lumens, zur Bildung von Thromben, zu nutritiven Störungen der peripheren Organe: arteriosklerotische Schrumpfung des Gehirns, der Nieren.

Besonders wichtig ist die Sklerose und Fettdegeneration der *Hirngefässe*, die zu praeseniler Atrophie des Gehirns, zu Apoplexien, zu nekrotischer und herdförmiger Erweichung der Hirnsubstanz führt; bei Sklerose der Nierenarterien findet sich fleckige Nierenschrumpfung; bei Sklerose der Arterien der unteren Extremitäten entsteht leicht Gangräna senilis; bei Sklerose der Coronararterien atrophische und entzündliche Veränderungen des Herzmuskels mit schweren funktionellen Störungen (Angina pectoris s. Stenocardia). — Ferner beobachten wir bei ulceröser und kalkiger Entzündung der Intima der grösseren Arterien eine besondere Neigung zur Bildung wandständiger Thromben, die ihrerseits wieder zu embolischer Verschleppung in die peripheren Arterien Veranlassung geben.

Der *Zusammenhang zwischen Arteriosklerose und Herzhypertrophie* kann sich verschiedenartig gestalten: 1) Entweder die Arteriosklerose entwickelt sich primär und führt, wie bereits erwähnt, sekundär zur Dilatation und Hypertrophie des linken Ventrikels; hierher gehören namentlich die senilen Formen der Arteriosklerose, die jenseits der 50er Jahre sich entwickeln, die postluetische fibröse und gummöse Aortitis bei jüngeren Individuen. Übermässige körperliche Anstrengungen wirken ebenfalls begünstigend, obwohl bei Tieren (Pferden, Zugochsen, Hunden), die gewaltige und langdauernde Muskelarbeit leisten, diese in der menschlichen Pathologie eine so grosse Rolle spielende Gefässerkrankung selbst im höheren Lebensalter fast

unbekannt ist. 2) In einer zweiten Gruppe entwickeln sich Herzvergrösserung und Arteriosklerose koordiniert auf demselben Boden; dieselben Ursachen (Alkoholismus, Luxuskonsumtion, Plethora, Überanstrengung) erzeugen gleichzeitig dilatative Herzvergrösserung und chronische Endarteriitis. 3) Zur dritten Gruppe gehören jene Fälle, bei denen die primär entstandene Herzhypertrophie infolge des gesteigerten chronischen Druckes zur Reaktion von seiten der Aorten-Intima, zur fibrösen und schwieligen Endarteriitis führt. — Namentlich Hand in Hand mit allgemeinen Ernährungsstörungen (Nephritis chronica und Albuminurie) wirkt die Herzhypertrophie in hohem Grade schädigend auf die feineren Arterienverzweigungen; so erklärt sich die ungemeine Häufigkeit der Hirn-Apoplexie bei Hypertrophie des linken Ventrikels, deren pathogener Einfluss (chronische Steigerung des arteriellen Drucks) für viele Fälle von Apoplexie höher anzuschlagen ist, als die manchmal geringfügige Entartung der Hirnarterien. In manchen Arteriengebieten (z. B. in der Niere) führt die Herzhypertrophie zur kompensatorischen Sklerose und Verdickung der Wandung der feineren Arterien infolge der chronischen mechanischen Überlastung.

Aneurysma der Arterien.

(Taf. 8, 10 u. 11, 12).

Man versteht unter einem Aneurysma die Erweiterung des Arterienrohres, die sich entweder über grössere Strecken des Arterienrohres ausdehnt oder mehr sackförmig an einer bestimmten Stelle des Arterienrohrs sitzt; im letzteren Falle besteht die Kommunikation zwischen Lumen der Arterie und der sackigen Ausbuchtung aus einer Art Pforte von meist geringerem Umfang als der eigentliche aneurysmatische Sack. — Die diffusen, manchmal spindelförmigen oder zylindrischen Erweiterungen (Dilatations-Aneurysmen)

betreffen alle Teile der Gefässwandung ziemlich gleichmässig, während die sackförmigen Aneurysmen (Taf. 8, 12) meist durch eine umschriebene, plötzlich eintretende Läsion der Media entstehen = *Ruptur-Aneurysmen.*

Die Aneurysmen variieren ausserordentlich in bezug auf ihren Umfang; an feinsten Arterienästen sind sie oft nur hirskorngross (Miliar-Aneurysmen), an der Brustaorta erreichen sie häufig den Umfang einer Faust, eines Kindskopfes und darüber.

Am häufigsten entwickelt sich das Aneurysma im Gebiet der Brustaorta ($^6/_7$ aller inneren An.) und hier wiederum mit Vorliebe im aufsteigenden Teile und am Arcus. Geringere Grade und Anfangsstadien der Aortenerweiterung finden sich als Nebenbefunde bei Menschen jenseits der 50er und 60er Jahre ziemlich häufig. Die Wandung der Aortenaneurysmen zeigt in der Regel mehr oder weniger vorgeschrittene Grade der chronischen deformierenden Entzündung; neben unregelmässigen Verdickungen, namentlich der Intima, sehen wir besonders in der Gegend der stärksten Ausbuchtung hochgradige Verdünnung der Wandung, unregelmässige Defekte der Media und Intima, so dass die Wandung vielfach nur aus der leicht verdickten Adventitia besteht, deren Resistenz gegenüber dem Blutdruck durch aufgelagerte, geschichtete, wandständige Thromben gestützt erscheint.

Die Hauptgrundlage dieser wichtigen Formveränderung des Arterienrohrs ist offenbar die Arteriosklerose, die zur Schwächung und partiellen Atrophie der Media führt. Neben der senilen und präsenilen Endarteriitis sind es mit grosser Wahrscheinlichkeit die postsyphilitische Endarteriitis (Endart. sklero-gummosa), in einzelnen Fällen auch traumatische Einwirkungen, die die Entstehung des Aneurysmas bedingen. — Plötzliche Steigerung des Blutdrucks und übermässige Belastung der Gefässwand infolge von übermässiger Muskelarbeit dürften in manchen Fällen als Gelegenheitsursache mitwirken. — Dass mechanische Einflüsse

Tab. 10 und 11. **Faustgrosses Aneurysma der Brustaorta.**

(Arcus Aortae, sowie der angrenzenden Teile der Aorta ascendens und descendens.)

Im vorderen Mittelfellraum oberhalb des Herzbeutels im Umfange eines Handtellers eine geschwulstartige Masse, die sich fluktuierend anfühlt. Nach der Herausnahme der Brustorgane findet sich die Aorta im Bereiche des Arcus und der angrenzenden Teile der Aorta — etwa 8 cm oberhalb der Aortaklappen beginnend — bedeutend erweitert, fast bis zum Umfange eines Kindskopfes. Die Intima des erweiterten Teiles ist uneben höckerig; einzelne Teile der Sackwandung stark verdünnt, weniger widerstandsfähig und mit geschichteten, ziemlich derben, weisslich-gelben Fibrinmassen ausgekleidet. — Die angrenzenden, nicht erweiterten Teile der Aorta zeigen einen mässigen Grad von Sklerose: unregelmässige, schwielige Verdickung, fleckige Trübung und leichte Verkalkung.

Das Aorten-Aneurysma hat sich zum Teil nach oben und links ausgedehnt; die obere Brustwirbelsäule linkerseits ist leicht usuriert; der Hauptbronchus der linken Lunge ist durch die Aortenerweiterung stark komprimiert und verengt (Bronchostenose).

Bei der 53jährigen, stark abgemagerten Patientin (Nr. 648, 1894) fand sich das Herz auffallend klein, die Schilddrüse vergrössert (Colloid-Struma). Dauer der Krankheit etwa $1^1/_2$ Jahre, schwerere Symptome seit 1 Jahre. Die Diagnose schwankte eine zeitlang zwischen Mediastinaltumor und Aneurysma. Ätiologie vollkommen dunkel; körperliche Anstrengungen bei der wohlsituierten Patientin (Kaufmannsfrau) vollständig ausgeschlossen, ebenso Potatorium.

---

die Entstehung eines Aneurysmas begünstigen, ergibt sich aus der Häufigkeit des Aneurysmas an der Arteria poplitea', wo infolge des häufigen Wechsels der Extension und Flexion eine lokale Arteriitis die Erweiterung herbeiführt. — Für die vielfach bestrittene Anschauung, dass chronische Entzündung der Intima mit sekundärer Mesarteriitis die Bildung der aneurysmatischen Erweiterung ohne weiteres herbeizuführen vermag, lässt sich eine Erfahrung aus der vergleichenden Pathologie verwerten: bei Pferden, bei denen Aneurysmen der Aorta und sonstigen Arterien auf grund der gewöhnlichen Sklerose der Gefässwandung so gut wie gar nicht vorkommen, finden sich an den Hauptstämmen der Mesenterialarterien (Art. mesent. anterior) überaus häufig — bei über 90 % aller Pferde —

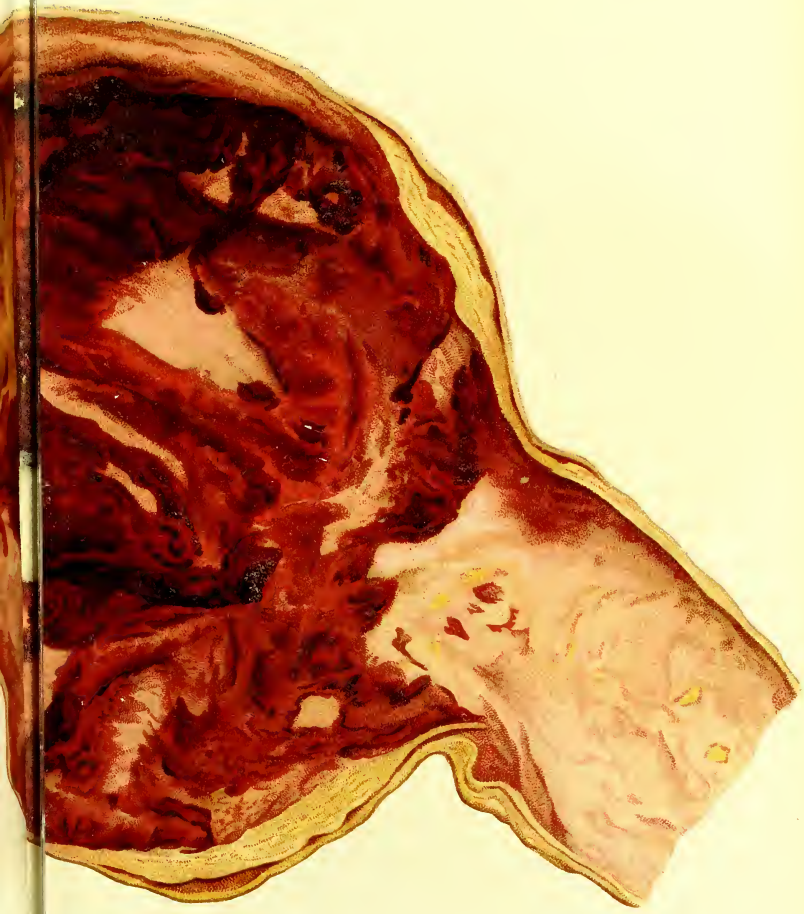

Aneurysmen, deren Entstehung auf eine zoo-parasitäre und verminöse End- und Mesarteriitis zweifellos zurückzuführen ist. — Für die Bedeutung plötzlicher oder oft wiederholter Blutdrucksteigerung bei der Entstehung der Aneurysmen spricht auch der Umstand, dass die Aneurysmen bei Männern doppelt so häufig angetroffen werden, als bei Weibern, wobei allerdings auch andere Momente (Alkoholismus, Lues) mitspielen dürften.

Das Aneurysma verhält sich im allgemeinen wie ein langsam wachsender Tumor, der die Nachbarorgane verdrängt, komprimiert und mehr oder weniger usuriert; weder Weichteile noch Knochen sind imstande, auf die Dauer Widerstand zu leisten. Jedes Aneurysma trägt die Bedingungen fortschreitenden Wachstums in sich; der Verlauf ist langsam, der Beginn der Erweiterung meist nicht zu bestimmen; die durchschnittliche Dauer wird auf 1—4 Jahre geschätzt. Bei jüngeren Patienten mit kräftigem Herzen ist das Wachstum meist ein schnelleres. Der Tod tritt ein durch interkurrente Krankheiten, manchmal durch Behinderung der Lungenzirkulation, Störungen der Atmung. Ein häufiger und regelmässig tödlicher Ausgang ist der in Ruptur, die bei einer vorübergehenden Verstärkung der Herzthätigkeit und dadurch bedingter Steigerung des arteriellen Druckes eintritt und durch innere Verblutung den Tod herbeiführt.

Die Aneurysmen der Brustaorta perforieren mit Vorliebe in die Pleura, in das Pericard, in die Trachea, Lunge und Ösophagus.

In den *peripheren Arterien* sind Aneurysmen auffallend seltener; eine Ausnahme bildet die Arteria poplitea. Im Gebiet der Hirnarterien finden sich häufig sehr kleine aneurysmatische Ausbuchtungen — Miliar-Aneurysmen — vielfach als Ausgangspunkte der spontanen Hirnblutungen betrachtet; ferner gelegentlich grössere Aneurysmen — erbsen- bis haselnussgross, die auf dem Boden der Arteriosklerose, der luetischen

Tab. 12. **Aneurysma der Arteria basilaris und der Arteriae vertebrales.**

Ruptur, intermeningeale Blutung, sekundärer Hydrocephalus internus chronicus. 7jähriger Knabe.

Über dem unteren Teil der Brücke eine wallnussgrosse aneurysmatische Erweiterung der Arteria basilaris. Perforation von Linsengrösse, Bluterguss in die Subarachnoideal-Räume an der Basis des Gehirns. Die Vereinigungsstelle der beiden Vertebral-Arterien ist in dem Aneurysma aufgegangen. Die rechte Vertebral-Arterie doppelt so stark als die linke. Die Basilar-Arterie entspringt genau median an der Vorderfläche des Aneurysma. — Ätiologisch war nichts Sicheres festzustellen: Lues ausgeschlossen. Im dritten Lebensjahre hatte Patient ein Trauma (Hammerschlag auf den Kopf) erlitten. — Erhebliche krankhafte Störungen (Cheyne-Stokes'sches Atemphänomen) wurden erst 6 Tage vor dem Tode festgestellt, Spasmus der Extremitäten, Erhöhung der Temperatur auf 38,0° C., Pulsbeschleunigung; schliesslich Sopor. Unter 37 in der Literatur beschriebenen Fällen von Aneurysmen der Art. basilaris und der Aa. vertebrales waren nur 3 zwischen 20 und 29, 1 zwischen 10 und 19 Jahren alt. (Der vorliegende Fall ist näher geschildert in der Arbeit von Dr. Willibald Oppe, Ein Fall von Aneurysma der Arteria basilaris bei einem 7jährigen Knaben. Münch. Med. Abhandlungen 24. Heft. 1892.)

Arteriitis, manchmal auch ohne nachweisbare Ursache (vielleicht Traumen?) sich entwickeln.

Als rein *degenerative Prozesse* finden sich in der Arterienwandung:

1. *fettige Entartung* — namentlich in den feineren Verzweigungen der Hirnarterien, ferner in den Bindegewebszellen der Intima;

2. *kalkige Entartung* der Media, in den mittleren und feineren Arterien der Extremitäten; charakteristisch ist die cirkuläre kalkige Einlagerung, dem Verlaufe der Ringmuskulatur entsprechend; diese Form wird vielfach zur entzündlichen Sklerose gerechnet und damit verwechselt.

3) Die *amyloide oder speckige Entartung*, die namentlich in den feinsten und feineren Arterien der Unterleibsorgane: der Nieren, Milz, Leber, des Darmes auftritt, gleichzeitig mit amyloider Erkrankung des Parenchyms der genannten Organe.

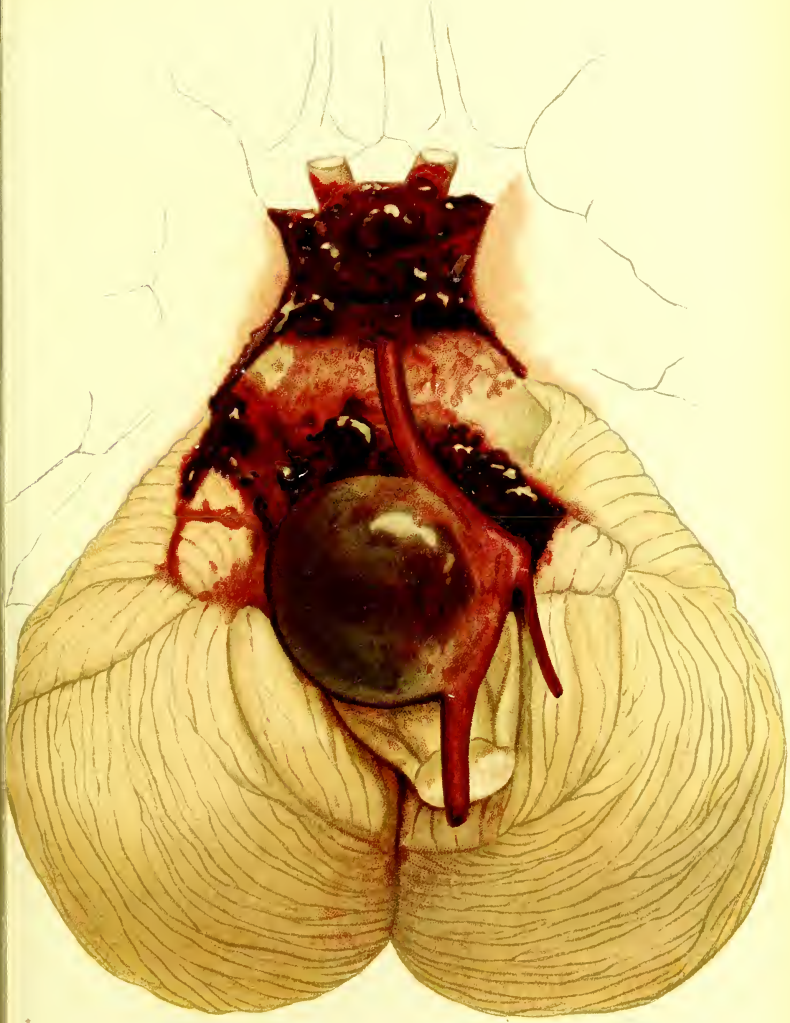

Verletzungen der Arterien.

Kleine Arterienwunden heilen ohne erhebliche Thrombose und ohne Obliteration des Lumens auf dem Wege der Vereinigung und Verklebung der Wundränder, wenn die Blutcirkulation ungestört bleibt. Bei vollständiger Durchtrennung von Arterien (Amputationen) kommt es unter dem begünstigenden Einflusse der Retraktion und Kontraktion des durchtrennten Arterienrohrs oder nach der Unterbindung zur Thrombose, die zunächst das Gefässlumen bis zu den nächsten oberhalb abgehenden Ästen verlegt und nach kurzer Zeit auf dem Wege der Substitution durch jugendliches Bindegewebe, welches hauptsächlich von der Intima ausgeht, ersetzt wird (sogenannte Organisation des Thrombus).

Bei seitlichen *Verletzungen der Arterienstämme*, namentlich der Extremitäten, ergiesst sich das Blut in das umgebende Gewebe, welches verdrängt wird; um die verletzte Stelle bildet sich ein Blutherd, der geschwulstartig und pulsierend sich allmählich abkapselt und als Aneurysma spurium (falsches Aneurysma) bezeichnet wird.

Thrombose der Arterien.

Dieselbe entsteht entweder *autochthon* infolge von Wanderkrankung (Sklerose, Endarteriitis) oder im Anschluss an sonstige Läsionen der Gefässwandung, z. B. nach Verletzung, Unterbindung — oder *embolisch* auf dem Wege der Verschleppung. Solche embolische Thrombose findet sich häufig ausgehend vom rechten Herzen oder den peripheren Venen in den Hauptstämmen und Verzweigungen der Lungenarterie, oder ausgehend vom linken Herzen und von den Stämmen der grösseren Arterien (Aorta) im Gebiet der peripheren Körperarterien.

Infolge der embolischen Gefässverstopfung beobachtet man in der Lunge häufig hämorrhagische Infarkte von sehr verschiedenem Umfange; im Gebiet der peripheren Körperarterien bei entsprechendem

kollateralem Ausgleich nur vorübergehende Ischämie; der gutartige Embolus wirkt in diesem Falle wie eine Unterbindung des Gefässes. In Organen mit sogenannten Endarterien (Milz, Nieren) kommt es zur Bildung von Gerinnungsnekrosen, embolischen Infarkten, im Bereich der basalen Hirnnarterien zu ischämischer Erweichung.

Sind die embolischen Pfröpfe infektiös, von septischen Keimen durchsetzt, z. B. wenn dieselben von einer septischen Thrombo-Phlebitis oder mycotischen Endocarditis ausgehen, so entstehen am Orte der Verstopfung mit oder ohne Cirkulations-Störung septisch-eiterige Prozesse, metastatische Abscesse — als anatomische Substrate der embolischen Septico-Pyämie.

Erkrankungen der Venen, Phlebektasie.

Varicen. Fig. 3.

Eine der häufigsten Anomalien der Venen ist die Erweiterung derselben, Phlebektasie.

Meistens handelt es sich um Erkrankung ganzer Venennetze, deren Verzweigungen erweitert, vielfach geschlängelt erscheinen, mit knolligen Auftreibungen, sackigen Ausbuchtungen, die divertikelartig der Wandung aufsitzen. Die Wandung selbst zeigt in ihrer Media abwechselnd hypertrophische und atrophische Zustände, die Intima ist durch eine Art fibröser Endophlebitis regelmässig verdickt. Häufig beobachtet man an derartig erkrankten Venen Neigung zu Ruptur und Blutung aus geringfügiger Veranlassung.

Die Ursachen der Venenerweiterung sind mannigfaltig. Wir unterscheiden neben erblicher Anlage *centrale Ursachen*: Erkrankungen des Herzens (Herzschwäche), der Lunge, der Pleuren, der Leber — und *periphere Ursachen:* Kompression grösserer Venenstämme durch Tumoren, durch den schwangeren Uterus, durch Anhäufung von Kotmassen, unzweckmässige einschnürende Kleidungsstücke, mangelhafte Muskelthätigkeit.

Infolge der Erweiterung der Venen kommt es zu Verlangsamung der Cirkulation, zur Stase, Bildung von Thromben; im Bereich der betroffenen Schleimhäute entwickeln sich auf dem Boden des mangelhaften venösen Rückflusses chronische Katarrhe, auf der äusseren Haut, namentlich an den Unterschenkeln und Füssen, chronisch-entzündliche Prozesse mit übermässiger Pigmentablagerung, Neigung zur Geschwürsbildung (Ulcus varicosum).

Die am häufigsten ergriffenen Venengebiete sind die subcutanen Venennetze des Unter- und Oberschenkels, die Beckenvenen besonders im Gebiete des Mastdarms, die Venen des Samenstrangs (Varicokele). Selten beobachtet man Phlebektasie der subcutanen Bauchvenen — die infolge collateralen Ausgleiches bei Thrombose der Vena cava inferior oder der Pfortader sich entwickelt. — Überaus selten beobachtet man echte Varicen am Zungengrund, im Ösophagus, im Dünndarm, wo die betreffenden Bildungen manchmal fast den Charakter von Angiomen annehmen.

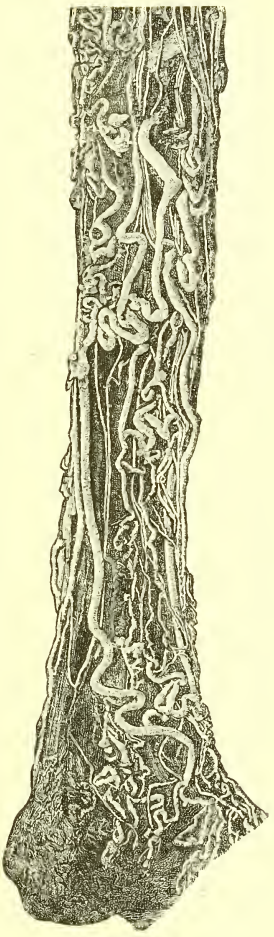

Fig. 3.

Fig. 3. Varicen des Unterschenkels.
(Nach v. Lesser*)-Teichmann.)

Die subcutanen Venen des Unterschenkels fast durchweg erweitert und geschlängelt. Die erweiterten Venen sind vielfach begleitet von Lymphgefässen, die durch ihren geraden Verlauf charakterisiert sind.

*) L. v. Lesser, Über Varicen. Virchow's Archiv f. path. Anat. B. 100. 1885. Taf. X.

Tab. 13. **Marantische Thrombose der Uterinvenen.**

Die Venenstämme vollständig verlegt durch offenbar ziemlich frische Thromben. Längere Zeit nach der Geburt hatten sich unter dem Einfluss der mangelhaften Cirkulation Thromben in den Venen des Uterus entwickelt, die sich in die Plexus pampiniformes beiderseits, in die Venae spermaticae und in den Stamm der unteren Hohlvene fortsetzten. In letzterer ist der Thrombus hellgelblich verfärbt, von derber hautartiger Konsistenz, der Intima fest anhaftend. In peripherer Richtung erweisen sich auch die beiden Venae iliacae und Venae crurales thrombosiert; linkerseits der Thrombus in puriformer Einschmelzung.

Der Uterus gut gänseeigross. Im Übrigen ergab sich bei bei der 32jährigen Wöchnerin (708, 1895) als Todesursache excessive allgemeine Anämie, sowie eine beginnende Pleuro-Pneumonie des rechten Unterlappens. Tod 5 Wochen nach der Geburt.

Phlebitis. Venenentzündung.

Die gefährlichste Form der Venenerkrankung ist die infektiöse septische Phlebitis, die meistens von peripheren Organen aus: inficierten Wunden, von puerperaler Endometritis aus entsteht oder auch von benachbarten Organen aus auf die Venenwand sich fortsetzt, wie z. B. von einer Mittelohr-Eiterung mit Caries des Felsenbeins auf die dura mater der Schädelbasis und den daselbst eingebetteten Sinus transversus. Die *Hirnsinusthrombose* nach Mittelohr-Eiterung hat die Neigung, sich central auf die Vena jugularis fortzusetzen; sie kann in $^1/_4$—$^1/_3$ aller Fälle mit und ohne Operation in Heilung ausgehen; öfters gesellt sich eiterige Leptomeningitis dazu. Die septische Phlebitis verhält sich wie infektiöse Prozesse des Bindegewebs überhaupt; die Venenwand ist meist eiterig infiltriert, missfarbig, morsch, brüchig, die Intima wird rauh, uneben, wie zerfressen. Sehr bald gesellen sich thrombotische Niederschläge dazu = septische Thrombo-Phlebitis. In diesem Falle entsteht die Thrombose sekundär; umgekehrt kann ein irgendwie entstandener oder fortgeschleppter Thrombus sekundär zu Wanderkrankung der Vene, zu Phlebitis führen. Werden solche peripher entstandene infektiöse

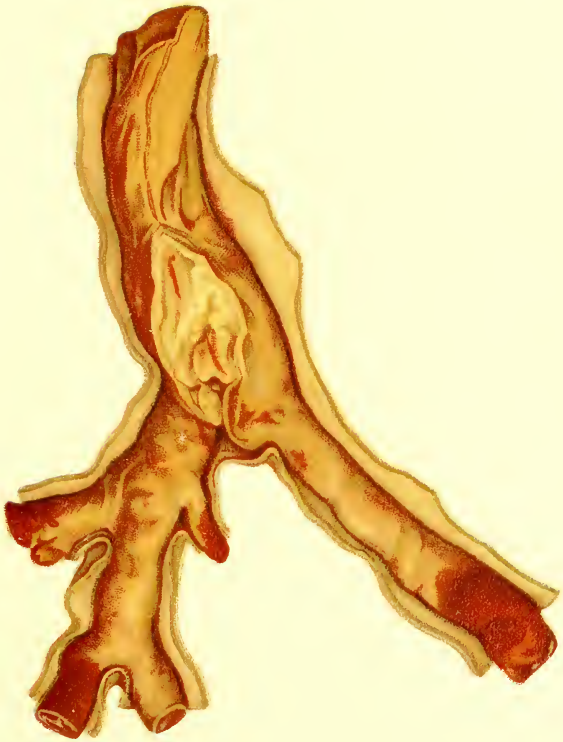

Lith Anst v. F Reichhold, München.

Venenthromben verschleppt, so kommt es zur Bildung von metastatisch-embolischen Abscessen.

Eine gutartige und produktive Endophlebitis beobachten wir bei der Organisation von Thromben, wobei ein zellenreiches Bindegewebe von der Intima aus die geronnenen Blutbestandteile allmählich ersetzt.

Thrombose der Venen.

Tafel 13.

Thrombenbildung in den Venen wird häufig beobachtet: einmal in Form der *sekundären Thrombose* im Anschluss an Wandläsionen: Verletzungen, Entzündungen der Venenwand, oder häufiger in Gestalt der primären autochthonen Thrombose, die namentlich bei mangelhafter Cirkulation, bei Varicenbildung und als marantische Form beobachtet wird.

Die marantische und autochthone Thrombose kommt vor in den grösseren Venenstämmen der unteren Extremitäten und in den Sinus der dura mater. Alle Krankheiten und Prozesse, die rasch oder allmählich zu Herzschwäche führen: akute und subakute fieberhafte Infektions-Krankheiten, solche, die mit Kachexie und Anämie einhergehen (Carcinom, chronische Tuberkulose, Chlorose, Anämien verschiedener Art, Puerperium) begünstigen in hohem Grade die Entwicklung der marantischen Thrombose. Der erste Beginn der Thrombenbildung erfolgt meist in den Klappentaschen; aus dem ursprünglich wandständigen kleinen Thrombus wird allmählich ein obstruierender, der nach allen Richtungen sich vergrössert; indem der Thrombus in centraler Richtung aus kleineren in grössere Venenäste sich fortsetzt, wird es häufig vorkommen, dass der Thrombus kegelförmig in ein anderes Gefäss hineinragt und sich in diesem Falle gegenüber dem vorüberströmenden Blute wie ein wandständiger Thrombus verhält, von dem kleine oder grössere Teile sich leicht loslösen und als Emboli in centraler Richtung verschleppt werden; auf diese Weise kommt es gelegentlich zu Embolie der Lungenarterien.

Bei längerem Bestehen gehen die Venenthromben verschiedene Metamorphosen ein: durch Vermittlung einer produktiven Endophlebitis können sie organisiert werden; ausserdem beobachtet man centrale Einschmelzung (puriforme Erweichung), Schrumpfung, Verfärbung, hie und da auch Verkalkung (Bildung von Phlebolithen). Solche Venensteine trifft man öfters zufällig in erweiterten Venenästen des Uterus, der Milz, des Bauchfells, der unteren Extremitäten.

Erkrankungen der Milz.

Die *Milzkapsel* beteiligt sich an zahlreichen Erkrankungen des Bauchfells, namentlich an entzündlichen Prozessen: Perisplenitis fibrinosa, purulenta, tuberculosa, adhäsiva. — Namentlich Verwachsungen der Milzkapsel mit den umgebenden Organen: Zwerchfell, Netz, werden häufig beobachtet.

Ausserdem sehen wir meist im Zusammenhang mit pathologischen Prozessen des Milzgewebes selbst häufig milchige, fleckige und knötchenförmige Verdickungen der Milzkapsel, manchmal schwartige, fast knorpelharte Verdickungen der Kapsel — besonders bei älteren Menschen, bei chronischer Stauungsmilz.

Unter den Erkrankungen der Milz sind die primären idiopathischen weitaus seltener als die sekundären, die in Form von Schwellung und entzündlicher Hyperplasie bei zahlreichen Infektionskrankheiten (Sepsis, Typhus, Malaria, Tuberkulose, Lues), ferner bei Cirkulationsstörungen (akuter und chronischer Stauung) als sogenannte Stauungsmilz häufig beobachtet wird.

Das Gewicht der *normalen Milz* schwankt zwischen 140—160 gr; Länge, Breite und Dicke lassen etwa 12 : 7 : 3 cm messen.

Die akute entzündliche oder infektiöse Hyperplasie der Milz *(akuter Milztumor, parenchymatöse Splenitis)* ist hämatogenen Ursprungs und erklärt sich

aus der Rolle der Milz als eines Blutfilters für organisierte und chemische Noxen. Ausserdem nimmt die Milz die Trümmer der roten und die Reste der zerfallenen weissen Blutkörperchen in sich auf — namentlich bei septischer Blutinfektion, bei gewissen Intoxikationen (Kali chloricum), die zum raschen Untergang der roten Blutkörperchen, zu Hämoglobinämie und Hämoglobinurie führen. Bei dem akuten infektiösen Milztumor finden wir die Milz auf das 2—4—5fache vergrössert, die Kapsel gespannt, die Pulpa von braunroter Farbe, verminderter Konsistenz, manchmal breiig weich, fast zerfliessend, blutreich; so bei Ileotyphus (280—500—700 gr), Pyämie und Septisämie (250—300—700 gr), bei Milzbrand, bei akut und subakut verlaufender Tuberkulose (170—220 gr); bei lethaler croupöser Pneumonie findet sich der akute infektiöse Milztumor in mehr als $^2/_3$ aller Fälle, besonders häufig im Stadium der grauen Hepatisation, wo eine lebhafte Regeneration der zelligen Elemente des Blutes (Leucocyten) im Anschluss an den enormen Verlust des Blutes (akutes hämorrhaghisches Lungenexsudat) sehr rasch sich entwickelt. — Bei Typhus finden sich in der vergrösserten Milz öfters umschriebene, missfarbig-graue, nekrotische Herde, die durch eine demarkierende Eiterung von der Umgebung geschieden sind; dieselben entstehen wohl infolge lokaler Stasen und einer nekrotisierenden Wirkung der in der Milz eingelagerten pathogenen spezifischen Typhusbazillen.

Der *chronische Milztumor* (Splenitis chronica hyperplastica) ist charakterisiert durch grössere Derbheit des Parenchyms, Wucherung der bindegewebigen Elemente. Diese Form findet sich namentlich bei der Anämia splenica der Kinder, bei kongenitaler Lues*), bei Malaria.

Der chronische Milztumor findet sich ferner be-

*) Die Milz der neugeborenen Kinder hat ein durchschnittliches Gewicht von 9—10 gr; bei kongenitaler Lues steigt dasselbe auf 15—32, ja sogar auf 100 gr.

Tab. 14. **Leukämischer Milztumor.**

Querschnitt einer enormen Hyperplasie der Milz bei lienaler, myelogener und lymphatischer Leukämie. Die Milz (2510 gr) hat fast das doppelte Volum und Gewicht einer kleinen Leber, die Kapsel etwas getrübt, am scharfen Rande deutlich gelappt. Konsistenz derb, die Pulpa braunrot. Ziemlich gleichmässig in dieselbe eingestreut sieht man zahlreiche, stark geschwellte, meist hanfkorn- bis erbsengrosse Malpighische Körperchen, die durch ihre weiss-gelbliche Farbe sich deutlich vom umgebenden Pulpagewebe abheben. Als koordinierte Befunde fand sich bei dem 62jährigen Patienten (Einl. Nr. 427, 1894) lymphoide Hyperplasie des Knochenmarks, welches graurötlich verfärbt erscheint, sowie Hyperplasie der inguinalen und Hals-Lymphdrüsen, der Lymphfollikel des Darmes, der mesaraischen und retroperitonealen Lymphdrüsen. Letztere bilden ein knolliges Paket von Kindskopfgrösse; die einzelnen Lymphdrüsen bis hühnereigross geschwellt, von halbweicher, markiger Konsistenz und weisslich-gelber Farbe. — In der erheblich vergrösserten Leber diffuse leukämische Infiltration von Lymphoidzellen. Im Blute reichliche Vermehrung der Leucocyten. — Als Nebenbefunde wurden bei der Sektion konstatiert: Ascites, Anasarka der unteren Extremitäten, sero-fibrinöse Pleuritis rechterseits. Dauer der Krankheit, deren Ursache unbekannt, etwa ein Jahr.

Charakteristisch für die Leukämie ist eine bedeutende Zunahme der weissen Blutzellen; in den höchsten Graden gestaltet sich das Verhältnis der roten zu den weissen Blutkörperchen wie 2 : 3 oder 1 : 1, dabei entsprechende Abnahme der roten Blutkörperchen und des Hämoglobingehaltes. Die weissen Blutkörperchen sind Markzellen (lienal-medullare Form) oder Lymphocyten (lienal-lymphatische Form) oder beides zusammen.

---

sonders charakteristisch bei der Leukämie (lienale Form), wobei das Organ um das 10—15fache und darüber vergrössert angetroffen wird und den Umfang und die Konsistenz der Leber erreicht; die Farbe ist mehr fleischrot, Konsistenz derb, das Gewebe blutleer. (Tafel 14).

Zahlreiche Variationen zeigt die *Stauungsmilz,* die namentlich in der subakuten und chronischen Form bei zahlreichen Cirkulationsstörungen (Erkrankungen des Herzens, der Lungen, der Leber) beobachtet wird. Die Milz erscheint dabei in den Anfangsstadien vergrössert, namentlich im Dickendurchmesser, ist blutreich,

von dunkelcyanotischer Farbe, das Gerüste vermehrt, von derber Konsistenz (cyanotische Induration). (Taf. 15.) Bei längerer, manchmal jahrelanger Dauer der venösen Hyperämie, z. B. bei Lebercirrhose, Herzklappenfehlern, wird die Konsistenz immer derber, die dunkel-schwärzliche Farbe wird intensiver, die Kapsel häufig verdickt und zuletzt kommt es zu Atrophie, meist mit Verkürzung des Organs einhergehend (atrophische Stauungsmilz).

Unter den *Cirkulationsstörungen der Milz* zeichnen sich durch Häufigkeit noch die Folgen embolischer Arterienverstopfung—sogenannte *embolische Infarkte*—aus. Ähnlich wie in der Niere ist das Arteriensystem der Milz nach dem Typus der Endarterien angeordnet; infolge dessen kommt es bei embolischer Verstopfung der Milzarterienäste nicht zu einem entsprechenden collateralen Ausgleich, sondern zur Bildung von Infarkten, die sehr verschiedenartig sich präsentieren: wir unterscheiden anämische Infarkte, wenn infolge der lokalen Ischämie sehr bald Gerinnungsnekrose und Entfärbung des betroffenen Abschnittes sich entwickelt; solche Infarkte sind von blass-gelblicher Farbe, meist scharf von der Umgebung abgegrenzt, von keilförmiger Gestalt, wobei die Basis subperitoneal, die Spitze gegen den Hilus der Milz gerichtet erscheint; in der Gegend der Spitze wird man das embolisch verstopfte Gefässstämmchen zu suchen haben. Seltener haben die embolischen gutartigen Infarkte hämorrhagische Beschaffenheit und heben sich durch ihre dunkel-braunrote Farbe, grössere Derbheit und eine gewisse Trockenheit von der Umgebung ab. — Im weiteren Verlaufe kommt es zu allmählicher Schrumpfung der Infarkte, zu narbiger Einziehung der betroffenen Stelle und schliesslich finden sich als Reste der Folgen der Gefässverstopfung nur noch weissliche, fibröse Narben, die sich verschieden tief in das Milzparenchym einsenken und öfters noch orangefarbige, käsig-kalkige Reste der vernarbten Gewebsteile einschliessen. Solche gutartige Infarkte kommen namentlich vor bei subakuter und chronischer

Tab. 15. **Embolische Infarkte der Milz und Stauungsmilz.**

In der um mehr als das Doppelte vergrösserten Stauungsmilz finden sich mehrere unregelmässig geformte, orangegelbe, von der Umgebung scharf abgegrenzte Herde eingesprengt. Dieselben sind unter das Niveau der Milzoberfläche eingesunken — offenbar infolge allmählicher Schrumpfung und Resorption. Auf der Schnittfläche ergibt sich, dass die Form der Herde meist keilförmig ist, wobei die Spitze des Keiles gegen den Hilus zu gerichtet erscheint. Die Herde selbst sind trocken, glanzlos, morsch, im Zustand der Gerinnungs-Nekrose. Stellenweise sieht man, von den Herden ausgehend, strahlige Ausläufer sich verzweigen. Das übrige Milzparenchym im Zustand der cyanotischen Induration und chronischen Hyperplasie (chronische Stauungs-Milz). Als nächste Ursache der offenbar mehrere Wochen oder Monate lang bestehenden Milzinfarkte finden sich embolische Verstopfungen verschiedener Verzweigungen der Milzarterien.

Als Ausgangspunkt der Milzembolie fand sich bei der Sektion (Nr. 97, 1888) des 23jährigen Patienten eine *recurrierende verrucöse Endocarditis* der Aortaklappen und der Mitralis; ferner bedeutende Hypertrophie und Dilatation des Herzens (500 gr bei 37,5 Kilo Körpergewicht). In den Nieren ähnliche ältere Infarkte von geringem Umfange; im linken Grosshirn und zwar in der Inselgegend und im Bereiche der 3. Stirnwindung ein über hühnereigrosser, ebenfalls embolischer Erweichungsherd (auf Grund des klinischen Bildes circa 4 Wochen alt), bedingt durch embolische Verstopfung der linksseitigen Arteria pro fossa Sylvii. Aus der gutartigen Beschaffenheit der embolischen Herde lässt sich der Schluss ziehen, dass die primäre Klappenaffektion des Herzens nicht infektiöser Natur ist, obwohl Defekte der entzündeten Klappen den Verdacht auf mycotischen, ulcerösen Ursprung der Entzündung nahe legen mussten.

Endocarditis der Klappen des linken Herzens sowie bei ulceröser und thrombotischer Endaortitis.

Sind die Embolien infektiösen Ursprungs, z. B. bei septisch-mycotischer Endocarditis, so kommt es ausser zur lokalen Ischämie und Hämorrhagie sehr bald zu eiteriger Einschmelzung; durch die Milzkapsel sieht man die gelblich-weissen Eiterherde mit rotem Hofe durchschimmern; die metastatischen Abscesse sind von verschiedener Grösse: stecknadelkopf- bis welschnussgross und darüber; die ganze Milz erheblich geschwellt; eine sekundäre, eiterige Perisplenitis und Peritonitis kann sich hinzugesellen.

Tuberkulose der Milz.

Abgesehen von der tuberkulösen Erkrankung der Milzkapsel, die in das Gebiet der Bauchfelltuberkulose gehört, finden wir in der Milz tuberkulöse Prozesse ziemlich häufig. Im allgemeinen unterscheiden wir 2 Formen: 1) *Akute Miliartuberkulose der Milz* als Teilerscheinung der generalisierten Miliartuberkulose; die Milz bedeutend vergrössert, weich, mässig blutreich, von dunkelbraunroter Farbe; das Parenchym durchsät von überaus zahlreichen, an der Grenze der Sichtbarkeit stehenden Knötchen; letztere sind grau diaphan, vielfach im Centrum gelblich getrübt und namentlich durch letztere Eigenschaft verschieden von den im übrigen ganz ähnlichen Malpighi'schen Körperchen. 2) Als grossknotige, *mehr subakute oder chronische Form* finden wir tuberkulöse Herde namentlich bei Kindern (Taf. 16b) — öfters vereinzelt als sogenannte Solitärtuberkel in Form von hanfkorn- bis erbsen- und kirschgrossen gelblich-käsigen Herden, deren Randzone mehr grau-gallertig, leicht gerötet erscheint; vielfach entstehen die grösseren Herde durch Konfluenz mehrerer benachbarter Knötchen = konglomerierte Tuberkel.

Syphilome (Gummata) der Milz in Form unregelmässiger herdförmiger Einlagerungen von gelblicher Farbe und käsiger Konsistenz finden sich seltener.

Neubildungen in der Milz werden ebenfalls selten angetroffen; auf dem Wege der Metastase entstehen in der Milz hie und da Krebs- oder Sarkomknoten.

Unter den *degenerativen Prozessen*, die mit Vorliebe in der Milz sich lokalisieren, steht in erster Linie die *amyloide* oder *speckige Entartung*. Bei beiden Formen, bei der diffusen Speckmilz wie bei der herdförmigen, auf die Malpighi'schen Körper beschränkten speckigen Entartung, ist die Milz erheblich vergrössert; bei der ersteren Form erscheint das Organ ausserdem derb, von hell- oder dunkelroter Farbe, die

Tab. 16 a. **Speckmilz.**

Amyloide Entartung der Milz.

Die Abbildung stellt die Hälfte des Organs dar: Die Milz etwas vergrössert, die Kapsel gespannt, Konsistenz sehr derb; das Gewebe trocken, blutarm, auf der Schnittfläche ausgesprochen speckig glänzend. Die Malpighischen Körperchen kaum erkennbar, das trabekuläre Gerüst anscheinend vermehrt.

Die Erkrankung fand sich bei einem 52 jährigen Manne (Nr. 88, 1895), der an chronischer interstitieller Nephritis zu Grunde ging; die Schleimhaut und Submucosa des Darmkanals zeigten ebenfalls bedeutende amyloide Entartung, wobei die feineren Arterien, Kapillaren und die Darmzotten hauptsächlich ergriffen waren. — Als *Nebenbefunde* wurden bei der Sektion notiert: subakute und chronische Tuberkulose der Lungenspitzen beiderseits, Emphysem der Lungen, mässige Hypertrophie des rechten Herzventrikels, leichte Sklerose der Aorta, Atrophie der Leber und allgemeine Abmagerung.

Ausser der diffusen amyloiden Erkrankung der Milz findet sich eine lokalisierte, herdförmige, wobei der degenerative Prozess auf die Malpighischen Körper sich beschränkt, die sagoartig, grau speckig durchscheinend im Parenchym sichtbar sind: *Sagomilz.*

Tab. 16 b. **Disseminierte subakute Tuberkulose der Milz.**

In dem bedeutend vergrösserten Organ finden sich eingestreut eine grössere Zahl von stecknadelkopf- bis nahezu erbsengrossen gelblichen Knoten von unregelmässiger Form Das Parenchym der hyperplastisch vergrösserten Milz ist von dunkelbraunroter und bläulicher Farbe, mässig derb und blutreich. Diese Form der Milztuberkulose findet sich am häufigsten bei Kindern und jugendlichen Individuen als Teilerscheinung allgemeiner generalisierter Tuberkulose, die meist von den Lungen oder von käsigen Lymphdrüsen ausgeht. Häufiger findet sich in der Milz akute Miliartuberkulose; dabei sind in dem um das Mehrfache vergrösserten Organ zahlreiche, meist an der Grenze der Sichtbarkeit stehende submiliare und miliare grau durchscheinende Knötchen eingestreut, deren Centrum eine punktförmige weissliche oder gelbliche Trübung erkennen lässt und die in ihren Initialstadien mit den normalen Malpighischen Körperchen verwechselt werden können. Im allgemeinen ist die Milz ähnlich wie die Lymphdrüsen zu metastatischer Tuberkulose sehr disponiert, während primäre Tuberkulose kaum beobachtet wird.

Schnittfläche zeigt je nach dem Grade und dem Stadium der Erkrankung einen ausgesprochen speckigen matten Glanz („Schinkenmilz"). Die *herdförmige Speckmilz* ist charakterisiert durch Lokalisation des Prozesses in den Malpighi'schen Körperchen: dieselben sind bis

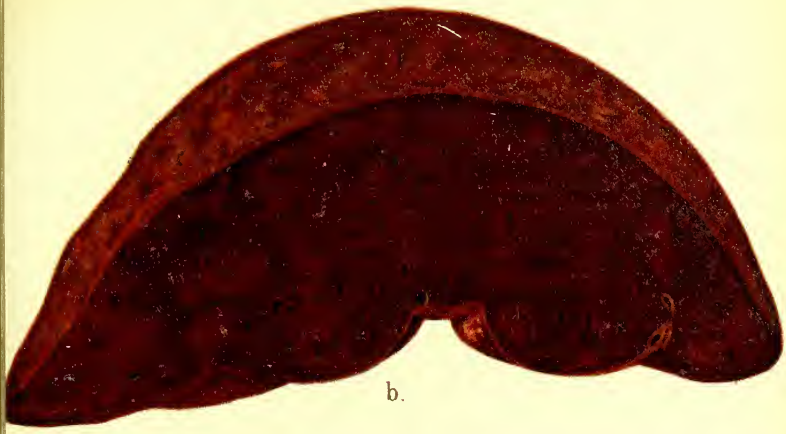

b.

a.

hanfkorn- und erbsengross geschwellt und liegen als hellgraue, glasig durchscheinende Körner, ähnlich gekochten Sagokörnern, in dem roten Milzgewebe = Sagomilz. Bei Zusatz von Jodlösung färben sich die amyloiden Teile dunkelmahagonibraun, das normale Gewebe mehr strohgelb, bei Zusatz von wässeriger Methylviolettlösung rubinrot, während das normale Gewebe dunkelblaue Färbung zeigt.

Krankheiten der Lymphdrüsen.

Die Lymphdrüsen bilden für die mikroparasitären Infektionserreger wie auch für Fremdkörper, die beide von der Peripherie aus auf dem Wege der Lymphbahnen eindringen, förmliche Filter. So finden sich z. B. in den peribronchialen Lymphdrüsen regelmässig Russ- und Kohlepartikelchen angehäuft, die durch das intakte Lungengewebe eingedrungen sind, so finden wir bei Tätowierung des Vorderarmes mit Zinnober die entsprechenden Farbstoffpartikelchen in den Achseldrüsen. Für zahlreiche Infektionsstoffe, z. B. für die Bazillen der Tuberkulose, des Typhus, des Milzbrands, für die Eiterpilze, das Gift der Syphilis und der Gonorrhoe, bietet das Parenchym der Lymphdrüsen einen fruchtbaren Boden für die Ansiedlung und Vermehrung der Keime; ebenso beteiligen sich die Lymphdrüsen fast gesetzmässig sekundär an der Krebserkrankung peripherer Organe. Die Lymphdrüsen reagieren ähnlich wie die Milz sehr prompt auf infektiöse und verschleppbare pathologische Prozesse der peripheren Organe und sind diagnostisch für den Arzt von grösster Bedeutung. Neben diesen häufigen sekundären und metastatischen pathologischen Prozessen kennen wir auch idiopathische, primäre infektiöse Lymphdrüsenerkrankungen, namentlich tuberkulöse, wobei die Infektionserreger anscheinend normale oder entzündlich leicht affizierte Organe (Schleimhäute, Lungenparenchym) passieren, in die Lymphdrüsen gelangen und sich daselbst vermehren; auf diese Weise

sehen wir besonders bei Kindern häufig primäre käsige Tuberkulose der Halslymphdrüsen, der intrathoracischen Drüsen. Namentlich auf dem wichtigen Gebiet der Tuberkulose — aber auch bei einer Reihe gutartig entzündlicher Prozesse — sehen wir einen charakteristischen Unterschied in der Altersdisposition: während bei Kindern, namentlich bei schwächlichen, mangelhaft genährten, derartige Lymphdrüsenerkrankungen — primäre und sekundäre — überaus häufig vorkommen, ist das mittlere und höhere Lebensalter für solche Erkrankungen weit weniger disponiert.

Die Anhäufung von Fremdkörpern in Form von Russ- und Kohlepartikelchen (Anthrakosis) findet sich mit dem vorschreitenden Lebensalter fast regelmässig in den peribronchialen Drüsen an der Lungenwurzel; zuerst sieht man das schwärzlich-schieferige Pigment in den netzförmigen Lymphsinus, dann in den Rindenfollikeln und zuletzt im ganzen Parenchym eingestreut; bei Menschen im mittleren und höheren Lebensalter sind diese Drüsen im Zustande der Anthrakosis meist vollständig schwärzlich und schieferig verfärbt, derber als normal. Wenn neben den Russpartikelchen gleichzeitig noch andere schwerere und gefährlichere Staubarten, wie Mineral- oder Metallstaub, in das Drüsengewebe gelangen, so kommt es zu chronisch-indurativer Entzündung; die Drüsen schneiden sich derb, fast steinhart, knirschen unter dem Messer. Geringere Grade von Steinstaubeinlagerung (Chalikosis), welche die Anthrakosis begleiten, sind häufig und können exakt nur durch chemische Analyse der Trockensubstanz festgestellt werden.

Entzündung der Lymphdrüsen. Lymphadenitis.

Wir unterscheiden *akute und chronische Formen der Lymphdrüsenentzündung*, eiterige, tuberkulöse Entzündungen.

Bei der *akuten Entzündung* erscheinen die Drüsen mehr oder weniger vergrössert, gerötet, saft- und blutreich, von markiger Konsistenz; an die hyperplastische Schwellung schliesst sich entweder die Rückbildung an oder es kommt bei intensiveren Prozessen zur eiterigen Einschmelzung des Drüsengewebes, Bildung eines Abscesses, der wiederum auf dem Wege der Eindickung und Resorption zur Heilung gelangen kann oder auch übergreifend auf die Umgebung, die Haut, zum Aufbruche gelangt oder grössere Abscesse, eiterige Zellgewebsentzündung der Umgebung verursacht; im Anschluss an Eindickung und Verkäsung kann es auch zur Verkalkung kommen, und manche partielle oder diffuse Verkalkungen innerer Lymphdrüsen, die zufällig bei Sektionen angetroffen werden, sind als Reste derartiger eiteriger Prozesse anzusprechen.

Die *chronische Lymphadenitis* entwickelt sich meist langsam; die vergrösserten Lymphdrüsen sind derb, im Drüsenparenchym findet sich eine bedeutende Zunahme des Reticulum neben entsprechender Abnahme und Atrophie der lymphoiden zelligen Elemente. Schliesslich besteht die Drüse aus derbem, fibrösem Gewebe, befindet sich im Zustand der chronischen Induration; diese Veränderung entwickelt sich namentlich in den bronchialen und mediastinalen Drüsen bei Anthrakosis, Chalikosis und Siderosis.

Tuberkulose der Lymphdrüsen.

Die Tuberkulose ist wohl die wichtigste und gleichzeitig überaus häufige Erkrankung der Lymphdrüsen überhaupt.

Die tuberkulöse Lymphadenitis kommt primär vor — namentlich bei Kindern und jugendlichen Individuen — oder sekundär bei primärer Tuberkulose der Lungen, des Darms, der Knochen und Gelenke. Die Drüsen sind vergrössert; auf der Schnittfläche sieht

Tab. 17. **Käsige Tuberkulose der Hals- und intrathoracischen Lymphdrüsen.**

(Tuberkulöse Scrofulose der Lymphdrüsen.)

Die submaxillaren und Halslymphdrüsen ebenso die Drüsen des Mittelfells und der Lungenwurzel sind durchweg vergrössert, meist erbsen- bis kirschgross, zu Paketen vereinigt. Die geschwellten Drüsen fühlen sich derb an, das Gewebe durch die gespannte Kapsel vielfach gelblich durchscheinend. — Auf der Schnittfläche erscheint das Drüsengewebe in eine morsche, bröcklige, käsige Masse von hellgelblicher und weisslicher Farbe umgewandelt, teilweise ähnlich der Schnittfläche einer rohen Kartoffel. — Die mesaraischen Drüsen in ähnlicher Weise verändert.

Das Präparat stammt von einem 4 Monate alten Kinde (Nr. 379, 1895), dessen Mutter an sehr rasch verlaufener („galoppierender") Tuberkulose der Lungen gestorben war. — Als Todesursache und Hauptbefund neben der Drüsentuberkulose wurde eine akute, generalisierte Miliartuberkulose der Lungen, der Leber, der Milz festgestellt, die offenbar von der primären käsigen Tuberkulose der Lymphdrüsen auf dem Wege der hämatogenen Auto-Infektion entstanden war. — Als Nebenbefunde bei dem hochgradig abgemagerten und sehr mangelhaft entwickelten Kinde (Körpergewicht kaum 2 1/4 Kilo) wurden konstatiert: Caries des Felsenbeins rechterseits, allgemeine Furunkulose, katarrhalische Enteritis.

Ein charakteristischer Fall von primärer Drüsentuberkulose (tuberkulöser Scrofulose), wobei das Gift mit der Luft oder mit der Nahrung oder auf beide Arten gleichzeitig von den Schleimhäuten (des Kopfes, des Halses, von den Lungen aus) aus in die Lymphbahnen und Lymyhdrüsen eingedrungen war. Eine intrauterine, hereditäre Infektion möglich, aber nicht wahrscheinlich, da das ganze Krankheitsbild ohne Schwierigkeit und einfacher auf Infektion nach der Geburt zurückgeführt werden kann.

---

man verhältnismässig selten echte Tuberkel eingestreut; häufiger erscheint die Drüse von unregelmässigen käsigen Herden durchsetzt, die durch ihre gelb-weissliche Farbe, ihr trockenes und morsches Verhalten kenntlich sind; öfters verbindet sich damit partielle puriforme Einschmelzung. In einem weiter vorgeschrittenen Stadium sind die vergrösserten Drüsen vollständig verkäst, von gelblicher Farbe, die glanzlose Schnittfläche vom Aussehen einer rohen Kartoffel. Als primäre Tuberkulose findet sich diese Drüsenaffektion namentlich häufig im Gebiet der Halsdrüsen sowie der Drüsen an der Lungenwurzel, seltener in

den Drüsen des Unterleibs; sie bildet die anatomische Grundlage der latenten Drüsentuberkulose, die klinisch vielfach unter den Sammelbegriff der „Scrofulose„ gebracht wird. Die Tuberkulose der Halslymphdrüsen der Kinder und jugendlichen Individuen entsteht mit oder ohne vorausgehende Primär-Affektion der peripheren Organe: z. B. Ekzema capitis, Otitis, Rhinitis, Conjunctivitis, Keratitis, Blepharitis, Pharyngitis — lauter chronisch entzündliche Prozese, die sich durch Hartnäckigkeit, lange Dauer und grosse Neigung zu Rezidiven auszeichnen. — Derartige Primär-Affektionen können auch vollständig fehlen, ähnlich wie käsige Tuberkulose der Bronchialdrüsen bei Kindern und jugendlichen Individuen häufig angetroffen wird, deren Lungenparenchym vollständig normal ist. — In derartigen Fällen vermag das tuberkulöse Gift die Schleimhaut oder das Lungengewebe zu passieren, ohne Spuren zu hinterlassen, findet im Parenchym der Lymphdrüsen günstige Bedingungen seiner Vermehrung und erzeugt eine primäre Drüsentuberkulose (kryptogene Infektion). Während auf der einen Seite so die Drüse die Rolle eines Filters übernimmt, verbreitet sich auf der anderen Seite das tuberkulöse Gift mit Vorliebe auf benachbarte Drüsen; infolge von Verlegung und Verstopfung normaler Lymphbahnen kommt es häufig auch zu retrograder (paradoxer) centrifugaler Verschleppung des tuberkulösen Giftes und so entstehen förmliche käsige Drüsenpakete vom Umfang eines Hühnereies und darüber. — Die latente Drüsentuberkulose, namentlich im Gebiet der Lungenwurzel und des Mittelfells, findet sich überaus häufig bei Kindern zwischen dem 1.—6. Lebensjahre, die an beliebigen Krankheiten sterben. Von solchen Drüsen aus kommt es auf dem Wege der regionären Verbreitung häufig zu sekundärer Miliar-Tuberkulose benachbarter Organe: z. B. von den intrathoracischen Drüsen aus sehen wir öfters Fortsetzung auf die Lunge (retrograde Verschleppung des Giftes), auf die Pleuren, auf den Herzbeutel, von den mesaraischen und retroperitonealen Drüsen aus

Tab. 18. **Adenom der Schilddrüse. Colloid-Struma.**

Querschnitt durch die enorm geschwellte, fast doppeltfaustgrosse Schilddrüse. Dieselbe bedeckt die vordere und seitliche Halsgegend vollständig, beginnt beiderseits in der Gegend des Warzenfortsatzes und reicht vom Kinn bis zum Manubrium sterni. Die Drüse ist von ziemlich derber Konsistenz, lässt seitlich deutliche Lappung erkennen. Nach Herausnahme der Halsorgane ergibt sich, dass der Tumor vorn und seitlich Kehlkopf und Luftröhre umschliesst, nur hinten eine schmale Rinne freilassend, in welcher die Speiseröhre eingebettet ist. Vom Schildknorpel an erscheinen Kehlkopf und Trachea bis wenige cm oberhalb der Bifurkation säbelscheidenartig komprimiert. Die vergrösserte Schilddrüse schneidet sich derb, die Schnittfläche von graurötlicher und graugelblicher Farbe; allenthalben sieht man sagoartige, durchscheinend gelbliche Colloidmassen eingelagert.

Bei der 60jährigen Patientin (Nr. 99, 1895), die moribund ins Krankenhaus aufgenommen wurde, fand sich ausserdem eine ziemlich bedeutende Hypertrophie und Dilatation des rechten Herzventrikels (Herzgewicht 430 gr), ferner Ascites, Anasarka der unteren Extremitäten sowie der Subcutis der seitlichen und hinteren Rumpfteile. Als Nebenbefunde: obsolete Tuberkulose beider Lungen, Atrophie der Leber und Milz, allgemeine Abmagerung. Der Tod war zunächst nicht infolge der hochgradigen Verengerung der Luftröhre, sondern vom Herzen aus eingetreten. — Die Kombination von Kropf, Herzhypertrophie und Exophthalmus bewirkt im Leben ein besonderes Krankheitsbild, welches als „Morbus Basedowii" bezeichnet wird.

---

auf das Peritoneum. Ausserdem kann durch Usur von Gefässen (Lungenvenen) Einbruch tuberkulöser käsiger Drüsenherde in die Blutbahn, hämatogene Autoinfektion und der Ausbruch allgemeiner generalisierter Miliartuberkulose oder einer metastatischen tuberkulösen Basilar-Meningitis entstehen.

Die Drüsentuberkulose der Kinder (tuberkulöse Scrophulose) ist auf intestinale Nahrungsinfektion (Milch tuberkulöser Kühe, zufälliges Verschlucken infizierter Theile beim Herumkriechen auf dem Boden) oder auf Luftinfektion zurückzuführen.

Ätiologisch vollständig verschieden von dieser Form der Drüsentuberkulose, die bei Kindern tuberkulöser Eltern häufig angetroffen wird, sind gewisse *Formen von subakuter, subchronischer und chronischer*

Drüsenschwellung der Kinder (gutartige, nicht tuberkulöse Form der Scrophulose), die mit Tuberkulose nichts zu thun hat, deren Verlauf und Ausgang (im schlimmsten Falle eitrige Einschmelzung, Abscessbildung, Aufbruch nach aussen) in der Regel günstige sind.

Die *sekundäre Tuberkulose der Lymphdrüsen* findet sich häufig bei Kindern und jugendlichen Individuen, weit seltener bei Tuberkulose älterer Individuen; sie verhält sich anatomisch ähnlich wie die primäre Drüsentuberkulose; bei einiger Dauer sind die Drüsen immer vergrössert, mehr oder weniger von käsigen Herden durchsetzt. Sowohl bei primärer als sekundärer Drüsentuberkulose kann es zu spontaner Heilung, zu Verkalkung der käsigen Massen kommen. — Bei Kindern finden sich öfters die Lymphdrüsen der Bauchhöhle, namentlich die mesaraischen, retroperitonealen, portalen und epigastrischen Lymphdrüsen enorm vergrössert, verkäst (Tabes mesaraica).

Neubildungen von Lymphdrüsen.

Als *primäre Neoplasmen* finden sich Lymphome, Sarkome; erstere sind von der einfachen Hyperplasie (bei Leukämie) oft schwer zu unterscheiden.

Als *maligne Lymphome* bezeichnet man Geschwülste, die durch rasches Wachstum und eine gewisse Bösartigkeit sich auszeichnen und ihrem klinischen Verlaufe nach zu den Lympho-Sarkomen gehören.

Chronische Hyperplasie der Lymphdrüsen ohne gleichzeitige leukämische Erkrankung des Blutes wird vielfach auch als Pseudoleukämie (Hodgkin'sche Krankheit) oder bei gleichzeitiger schwerer Anämie als Anämia lymphatica bezeichnet; die Beziehungen dieser Erkrankung zur Anämia splenica sind noch wenig aufgeklärt.

Neben dem rundzelligen Lympho-Sarkom kommen gelegentlich auch primäre Fibro-Sarkome, Spindelzellen-Sarkome zur Beobachtung.

Unter den *sekundären und metastatischen Neubildungen der Lymphdrüsen* steht in erster Linie das *Carcinom*. Bei Krebserkrankung peripherer Organe werden zellige Elemente fast gesetzmässig auf dem Wege der Lymphbahnen in die nächstliegenden Lymphdrüsen verschleppt, bleiben dort haften und vermehren sich; der ganze Vorgang ist als eine Art von Autotransplantation zu betrachten, wobei Infektionserreger möglich, aber nicht absolut erforderlich erscheinen; lässt man dieselben vom theoretischen Standpunkte zu, so könnten sie immer nur *intracellular* verschleppt werden, da die krebsige metastatische Erkrankung der Lymphdrüsen wie die metastatische Affektion anderer Organe (Lunge, Leber etc.) immer *dieselben* epithelialen Elemente erkennen lässt wie die primäre Organerkrankung. Krebsig erkrankte Lymphdrüsen sind immer geschwellt, die Schnittfläche häufig markig, weisslich und grau-weisslich verfärbt; manchmal finden wir auch hier regressive Metamorphosen der Krebswucherung: Verfettung, Erweichung, Nekrose, Blutung — Ähnlich wie bei der Tuberkulose hindern die Lymphdrüsen die Weiterverbreitung der Krebserkrankung, wenigstens für eine gewisse Zeit. Infolge der Verlegung der physiologischen Bahnen entwickeln sich collaterale und retrograde, die wiederum Metastasenbildung vermitteln; auf diese Weise können bei Uterinkrebs nach Verlegung der retroperitonealen Drüsen u. a. die inguinalen oder mesenterialen Lymphdrüsen krebsig entartet angetroffen werden.

Sehr selten — ausser bei Lympho-Sarkomatose und beim melanotischen Sarkom — findet man *metastatische Sarkom-Erkrankung* in den Lymphdrüsen; das Sarkom macht seine Metastasen mit Vorliebe auf der Blutbahn.

Krankheiten der Schilddrüse.

Die Schilddrüse ist ein für das Leben, namentlich der jüngeren Organismen, unentbehrliches Organ,

eine echte Drüse, deren Epithelien ein spezifisches Sekret (Thyreoidin) liefern, welches durch Lymphbahnen abgeführt wird. — Bei übermässiger Bildung oder ungenügender Abfuhr häuft sich das Sekret in Form von Colloidmassen in den Drüsenfollikeln an.

Die Exstirpation der Schilddrüse wird von einigen Tieren angeblich ohne Gefahr für das Leben ertragen, während Hunde dieselbe nicht überstehen. Beim Menschen kommt es nach vollständiger Entfernung der Drüse und Ausfall ihrer Funktion zu kretinoider Degeneration, Myxödem und Kachexia strumipriva; entfernt man bei jugendlichen Tieren (Lämmer, Ziegen) die Drüse, so beobachtet man Zwergwuchs und kretinoide Degeneration als Folgezustände.*)

Die Symptome der Kachexia strumipriva (Fig. 4) beginnen ganz allmählich nach einigen Monaten, wenn die Kranken nach operativer Entfernung der Schilddrüse längst entlassen sind und die Wunde geheilt ist. Das Zurückbleiben kleiner Drüsenreste oder das Vorhandensein von Nebenschilddrüsen, die in mehr als der Hälfte aller Fälle existieren, genügt, um die Kachexie zu verhüten.

In bezug auf die normalen Verhältnisse der Schilddrüse ist zu erwähnen, dass dieselbe im Alter von 11—20 Jahren (Pubertätsperiode) rapid zunimmt, ungefähr um das dreifache (von 12 auf 36 gr) sich vergrössert. Bei Männern ist die normale Schilddrüse (34 gr) etwas grösser als bei Frauen (30 gr) — wahrscheinlich entsprechend dem grösseren Durchschnittsgewicht der ersteren. Das Durchschnittsgewicht bei Erwachsenen schwankt zwischen 36—50 gr.

Entzündung der normalen Schilddrüse (Thyreoiditis) oder der vergrösserten Drüse (Strumitis) kommt nicht

*) Die neueren merkwürdigen Erfolge der Schilddrüsenfütterung bei Patienten, die der Schilddrüse verlustig sind oder bei denen dieselbe durch degenerative Prozesse vernichtet ist, sprechen dafür, dass die normale Schilddrüse eine spezifische Substanz (Thyreoidin) produziert, die zur Erhaltung der Gesundheit notwendig und namentlich für den normalen Ablauf der Hirnfunktionen von fundamentaler Bedeutung ist.

häufig vor; in infektiöser Form manchmal im Anschluss an Typhus, Diphtherie.

Fig. 4.

Fig. 4. **Kachexia strumipriva.** *)

Patient, 28 Jahre alt, 127 cm gross; Körperbau klein und knabenhaft, während Kopfgrösse und Gesichtsausdruck dem Alter entsprechen. Kyphotische Verkrümmung der oberen Brustwirbelsäule. Gesichtsausdruck stupid, hauptsächlich bedingt durch das stark gedunsene Gesicht, die wulstigen Lippen, durch die bleiche Farbe der Haut und sichtbaren Schleimhäute. Körperhaut trocken, stellenweise abschilfernd, fühlt sich eigentümlich weich an wie bei Myxödem. Kopfhaar sehr spärlich, von Bart keine Spur, Schamhaare vereinzelt. Sprache langsam und anstrengend, zum Teil infolge der Vergrösserung der Zunge. Puls an der Radialis kaum zu fühlen. Abdomen abnorm gross. Obwohl die grobe Muskelkraft im ganzen erhalten ist, kann Patient kaum gehen und die leichte Arbeit des Strickens, die er einige Jahre zuvor mit Geschick verrichtete, nicht mehr leisten.

Geistige Funktionen sehr unentwickelt, etwa wie bei einem 6—7 jäh-

*) Nach R. Grundler, Zur Kachexia strumipriva. Mittheil. aus der chir. Klinik zu Tübingen. 3. Heft. 1884. S. 420. Taf. VI.

rigen Kinde. — Rasch eintretender Tod nach einem recidivierenden Anfall von Bewusstlosigkeit und Atemstörungen. Die Sektion ergibt vollständiges Fehlen der Schilddrüse, chronische Leptomeningitis mit mässiger Beteiligung der Hirnrinde, ausserdem negativen Befund.

Patient litt seit seinem 8. Lebensjahre an Verdickung des Halses infolge einer faustgrossen Struma, welche zu starker Atemnot und zu Schlingbeschwerden Veranlassung gab. Im 12. Lebensjahre — 16 Jahre vor dem tödlichen Ausgange — wurde die *Total-Exstirpation der Struma* ausgeführt. Schon $^1/_2$ Jahr nach der Operation bemerkten die Angehörigen des Patienten eine Abnahme der geistigen Regsamkeit des Patienten; der vorher muntere und fröhliche Knabe wurde still, in sich gekehrt, teilnahmslos. Neben dem veränderten Wesen fiel alsbald auf, dass Patient an Rumpf und Extremitäten nicht mehr wachse, während die Entwicklung des Kopfes normalen Verlauf nahm. Beim Verlassen der Schule (14. Lebensjahr) war Patient zu einem Handwerk oder zur Feldarbeit nicht zu gebrauchen und musste seine Zeit mit Stricken zubringen. Nebenbei machte sich eine Abnahme des Gehörs und der Sehschärfe bemerklich.

Die Vergrösserung der Schilddrüse. Struma.

Vergrösserte Schilddrüsen finden sich bei den jenseits der Pubertät stehenden Menschen überaus häufig. Bei Menschen zwischen dem 11.—50. Lebensjahre, die an verschiedenen Krankheiten zu Grunde gingen, fand sich in München die Schilddrüse vergrössert bei nahezu $^1/_4$ (23 %), bei Menschen jenseits der 50er Jahre bei mehr als der Hälfte = 56 %. Frauen erkranken häufiger an Struma als Männer (Einfluss der Schwangerschaft?).

Von der Mehrzahl der Beobachter wird jede Vergrösserung der Schilddrüse in das Gebiet der Neubildungen gestellt und als Adenom bezeichnet, eine Auffassung, die weder histologisch noch physiologisch gestützt erscheint; die Mehrzahl der vergrösserten Schilddrüsen gehört in das Gebiet der wahren Hypertrophie oder Hyperplasie.

Bei der *Hypertrophie der Schilddrüse* (Struma parenchymatosa sive hyperplastica) erscheint die Schilddrüse gleichmässig vergrössert — bis zum Doppelten

und Dreifachen des normalen Umfangs; in bezug auf Farbe, Konsistenz und feineren Bau findet sich vollkommene Übereinstimmung mit der normalen Drüse. Die Vergrösserung entwickelt sich langsam, erzeugt bei mässigem Umfang kaum irgendwelche Störungen. Hierher gehört der kongenitale Kropf, der bei neugeborenen Kindern hie und da beobachtet wird, und wobei die Seitenlappen den Umfang einer Welschnuss und darüber erreichen.

Das diffuse *Adenom der Schilddrüse* (interacinöse A.) ist charakterisiert durch reichliche Bildung und Ablagerung von Colloidsubstanz und rundzellige Infiltration des Stützgewebes. — Wenn in der so veränderten Drüsensubstanz grössere Colloidmassen in Form gallertigglänzender, leimartiger Kugeln und Tropfen sich anhäufen, so spricht man von *Colloid-* oder *Gallertkropf*: entweder ist die ganze Drüse in dieser Weise verändert oder einzelne Teile. Häufig verbindet sich damit die Neigung zur Cystenbildung (Cystadenom, Struma cystica, *Balgkropf*), indem aus den mit Colloidmassen gefüllten Drüsenbläschen sich Cysten entwickeln, die nicht bloss colloide und gallertige, sondern bei grösserem Umfange blutgemischte Flüssigkeit von schmutzig braunroter Farbe enthalten. (Struma cystica hämorrhagica.) Die Cystenwand, manchmal mit der Drüsenkapsel identisch, verdickt sich, wird häufig derb, starr, teilweise verkalkt.

Bei reichlicher Entwicklung der Gefässe, die schon in der normalen Drüse sich durch ihre starke Entwicklung und Geräumigkeit auszeichnen, entsteht als Varietät die *Struma vasculosa;* bei starker Beteiligung der Arterien die Struma aneurysmatica, der Venen die Struma varicosa.

Wenn das interstitielle Bindegewebe durch übermässige Wucherung einen Hauptanteil an der Vergrösserung der Drüse hat, so entsteht die *Struma fibrosa*, der *Faserkropf*; an Stelle des weichen, saftig glänzenden Drüsenparenchyms findet sich eine derbe faserige Masse. Durch Kalkablagerung in älteren

Blutergüssen oder in den schwieligen fibrösen Teilen entsteht die *Struma calculosa.*

Alle diese verschiedenen Formen können sich mannigfaltig kombinieren; auf diese Weise entstehen fibrös-follikuläre Formen, Cystenkröpfe in Verbindung mit Kalkablagerung, Blutergüssen, meist degenerative Formen der Struma.

Die adenoide neoplastische Natur des Kropfes tritt ausserdem bei jenen Formen deutlich zutage, die als „knotige" Varietät dadurch charakterisiert ist, dass in der vergrösserten Drüse umschriebene rundliche Knoten von verschiedenem Umfange (erbsen- bis kirschgross und halbhühnereigross) und hellerer Farbe auftreten, die aus embryonalem Drüsengewebe bestehen; diese Form findet sich am häufigsten bei jugendlichen Individuen.

Entsprechend seiner langen Dauer erreichen die verschiedenen Formen des Kropfes oft einen sehr bedeutenden Umfang, werden häufig über faust- und kindskopfgross; in diesem Falle üben sie auf die umgebenden Organe, namentlich auf die Trachea, einen bedeutenden Druck aus, bedingen Verengerung derselben, Störungen der Athmung, Neigung zu Dyspnoë. Bei seitlicher Kompression der Trachea entsteht die sogenannte „Säbelscheidenform" derselben.

Beim Wachstum nach unten dringen die Kropfmassen unter das Manubrium sterni (*Str. substernalis*), infolge des engen Raumes kommt es zu bedenklicher Kompression der unteren Abschnitte der Trachea und schweren Störungen. — Plötzlicher Tod (Kropftod) meist durch Behinderung der Respiration kommt bei grösseren Kropfformen öfters vor.

Mit der Vergrösserung der Schilddrüse verbindet sich hie und da Hypertrophie des Herzens und Glotzauge (Str. exophthalmica): dieser eigentümliche Symptomen-Komplex, mit vielfachen anderweitigen namentlich nervösen Störungen verbunden, wird als Morbus Basedowii bezeichnet.

Der Kropf findet sich in manchen Gegenden endemisch, in sehr grosser Häufigkeit und ist in seinen degenerativen Formen (Cysten-Faser-Kropf) öfters verbunden mit Kretinismus, Zwergwuchs mit hochgradigen körperlichen und geistigen Defekten, ein Zustand, der auch nach vollständiger Extirpation der Schilddrüse bei jugendlichen Individuen in Form der Kachexia strumipriva (Fig. 4) im Verlauf einiger Jahre sich entwickelt.

Hie und da beobachtet man neben dem wenig häufigen senilen Schwunde Atrophie der Schilddrüse aus unbekannten Ursachen; im Anschluss daran entwickelt sich ein ähnlicher Zustand wie bei Kachexia strumipriva (Myxoedema atrophicum).

Bösartige Neubildungen (Struma maligna) entwickeln sich mit besonderer Vorliebe in der vergrösserten Schilddrüse: seltener Carcinom, häufiger das rundzellige Sarkom. Im Verlauf einiger Monate wächst die Drüse zu bedeutendem Umfange und führt durch Druck und Umschnürung der Trachea, des Kehlkopfs, der Speiseröhre zum tödlichen Ausgang.

Luth.Anst.v.F.Reichhold, München.

Lith. Anst. v. F. Reichhold, München.

Respirationsapparat.

Krankheiten der Atmungsorgane.

1. Krankheiten der Nase.

Blutungen der Nasenschleimhaut entstehen häufig im Anschluss an ulceröse und anderweitige Entzündungen, infolge von Traumen, aus Neubildungen, bei hämorrhagischer Diathese, bei Infektionskrankheiten (Typhus, Influenza).

Entzündliche Prozesse aller Art kommen auf der Nasenschleimhaut häufig zur Beobachtung — öfters bei Kindern als bei Erwachsenen; akute, subakute und chronische Katarrhe mit vorwiegend serös-schleimigem oder eiterigem Sekret. Namentlich akute infektiöse Katarrhe haben die Neigung, absteigend auf Rachen, Kehlkopf, Trachea und Bronchien sich fortzusetzen.

Sekundäre Naseneiterungen finden sich öfters bei eiteriger Entzündung der Nebenhöhlen oder bei Caries der Siebbeinknochen.

Zu den *schwereren Formen der Rhinitis* gehört die erysipelatöse und phlegmonöse Entzündung der Schleimhaut; dieselben gehen von Erosionen und Ulcerationen aus und greifen mit Vorliebe auf die Cutis und Subcutis des Gesichts und Kopfes über.

Die *Ozäna* (Rhinitis atrophicans foetida) ist charakterisiert durch ein schnell zu Borken eintrocknendes Sekret, welches für anderweitige Mikroorganismen, namentlich für Fäulniserreger, einen günstigen Nährboden bildet (Mischinfektion); infolge reichlicher Vermehrung der letzteren kommt es zum Fötor und auf dem Wege der bindegewebigen Schrumpfung zur Verödung der Schleimhaut. Der Prozess findet sich be-

sonders bei skrofulösen, dyskrasischen, seltener bei gesunden Individuen und setzt sich gelegentlich auf den Nasenrachenraum und auf die Nebenhöhlen der Nase fort.

Die *Tuberkulose der Nasenschleimhaut* ist in der ulcerösen Form selten; sie ist sekundär und verhält sich wie die tuberkulösen Schleimhauterkrankungen überhaupt; die Geschwüre sind meist unregelmässig rundlich, der Grund zerfressen; eine Ostitis rareficans der umgebenden Knochen mit Nekrose und Ansiedlung von Fäulniserregern kann sich hinzugesellen.

Diphtherie der Nasenschleimhaut wird hie und da sekundär bei Rachendiphtherie beobachtet; dieselbe lokalisiert sich vorwiegend im Nasenrachen-Raum, während die vordere Hälfte der Nase im Zustande der eiterigen Entzündung sich befindet, an der die Kieferhöhlen sowie die Siebbeinzellen sich beteiligen; infolge der gleichzeitigen bedeutenden Vergrösserung der Rachentonsille führt die Schwellung und Exsudatbildung öfters zu erheblicher Verengerung und Verstopfung des Nasenkanals. — Bei einigen Infektionskrankheiten (Scharlach, Masern, Ileotyphus) kann es ähnlich wie im Rachen und Kehlkopf zu nekrotisierender (diphtheroider) Rhinitis kommen, die wohl regelmässig auf Streptokokken-Infektion beruht.

Bei der *syphilitischen Ozäna* beobachtet man neben katarrhalischer Entzündung der Schleimhaut ulceröse und destruierende Prozesse, die von der ursprünglich zelligen und gummösen Infiltration der Schleimhaut, des Perichondriums oder Periosts ausgehen. Am Septum finden sich syphilitische Ulcerationen in Form von longitudinal verlaufenden Furchen. Der Prozess greift mit Vorliebe auf die Knochen, namentlich der Muscheln, der Nasenscheidewand über; die beteiligten Knochen erhalten infolge der begleitenden Ostitis rareficans ein förmlich wurmstichiges Aussehen, der Nasenrücken sinkt ein (Sattelnase), manchmal das ganze Knochengerüste der Nase. In manchen Fällen

kommt es auch zur Ulceration und Zerstörung der äusseren Weichteile, es entstehen Defekte in der Umgebung der Nasenöffnungen; Durchbruch in die Mundhöhle nach Zerstörung des harten und weichen Gaumens, Wolfsrachen wird hie und da beobachtet. Bei Nasensyphilis finden wir häufig ähnliche spezifische Erkrankungen der Mundrachenschleimhaut.

Die *Neubildungen der Nasenschleimhaut* gehören in der grossen Mehrzahl in das Gebiet der bindegewebigen Geschwülste, seltener beobachtet man polypöse Adenome. Die polypösen Fibrome sind meistens sehr gefässreich *(Angio-Fibrome)*, oder sehr weich, saftreich, ödematös, von gallertigem Glanze = *Myxofibrome.* Hie und da treten sie multipel auf und stellen Uebergänge von der Rhinitis polyposa zu ächten Neubildungen dar. Diese Geschwülste, kurzweg als *Nasenpolypen* bezeichnet, sitzen namentlich auf den Kanten der mittleren Muschel, am Nasendach, an der äusseren Wand der Nase und im Zwischenraum zwischen unterer und mittlerer Muschel. In manchen Fällen ist die Oberfläche mehr höckerig, himbeerartig granuliert = sogenannte *Himbeer-Polypen.*

Harte Fibrome, Fibrosarkome und Sarkome kommen selten vor, ebenso das Carcinom; letzteres gelegentlich von der äusseren Haut auf die Nase übergehend.

2. Erkrankungen des Kehlkopfs.

Die entzündlichen Prozesse des Kehlkopfs kommen selten primär, häufiger *sekundär* zur Beobachtung. Auf dem Wege der Continuität pflanzen sich Entzündungen der Schleimhaut von der Nase und dem Rachen aus auf Kehlkopf und Trachea fort (z. B. descendierender Croup), umgekehrt steigen entzündliche Vorgänge von den Bronchien und der Trachea aus in den Kehlkopf auf (ascendierende Prozesse). Ausserdem findet sich die *katarrhalische Laryngitis* symptomatisch bei akuten Infektionskrankheiten: Masern, Keuchhusten, Typhus, Pocken.

Die anatomischen Veränderungen bei der akuten

Tab. 19. **Diphtherie und Croup des Kehlkopfs und der Trachea, Kind.**

Die Schleimhaut des Kehlkopfs und der Trachea ist von einer grau-gelblichen Pseudo-Membran bedeckt; letztere erscheint etwas gefaltet, anscheinend von der Unterlage leicht ablösbar. Die Schleimhaut selbst gerötet, geschwellt, ebenso die Schleimhaut des Rachens im Zustand der akuten Entzündung — jedoch ohne diphteritischen oder croupösen Belag.

Der tödliche Ausgang durch doppelseitige eiterige Broncho-Pneumonie bedingt.

---

und chronischen katarrhalischen Laryngitis verhalten sich ähnlich wie bei Schleimhaut-Entzündungen überhaupt.

Der chronische Kehlkopfkatarrh findet sich namentlich bei Säufern, bei Lungentuberkulose, infolge von habitueller Überanstrengung. — Eine besondere Varietät der chronischen Entzündung ist die *hyperplastische Laryngitis*; dieselbe führt zu papillären Wucherungen (Pachydermia verrucosa) namentlich an der Schleimhaut zwischen den Giessbeckenknorpeln und am hinteren Ende der Stimmbänder, wo schon normal stärker entwickelte Papillen vorkommen.

Laryngitis diphtheritica et crouposa. Croup und Diphtherie des Kehlkopfs finden wir am häufigsten bei idiopathischer Rachendiphtherie. Die croupöse Entzündung (Taf. 19) führt zur Bildung einer graugelblichen oder weisslichen Pseudomembran, die das Innere des ganzen Kehlkopfs oder einzelner Teile auskleidet; die röhrenförmig gestaltete Membran setzt sich häufig auf Trachea und grössere Bronchien fort. Die Schleimhaut ist geschwellt, gerötet, manchmal von fleckigen Blutungen durchsetzt; das Epithel nekrotisiert. — In anderen Fällen sieht man neben der Bildung croupöser Auflagerungen fleckige, trübgraue Infiltration der Schleimhaut, namentlich auf den Stimmbändern, oberflächliche und tiefgreifende Verschorfung mit Ausgang in Geschwürsbildung.

Diphtheroide Laryngitis mit Ausgang in Geschwürsbildung wird bei ca. 12% aller *Typhusfälle* beobachtet; die Geschwüre dringen öfters bis auf den Knorpel, es entsteht Perichondritis; dieselben werden meist in der 3. Woche des Typhus beobachtet.

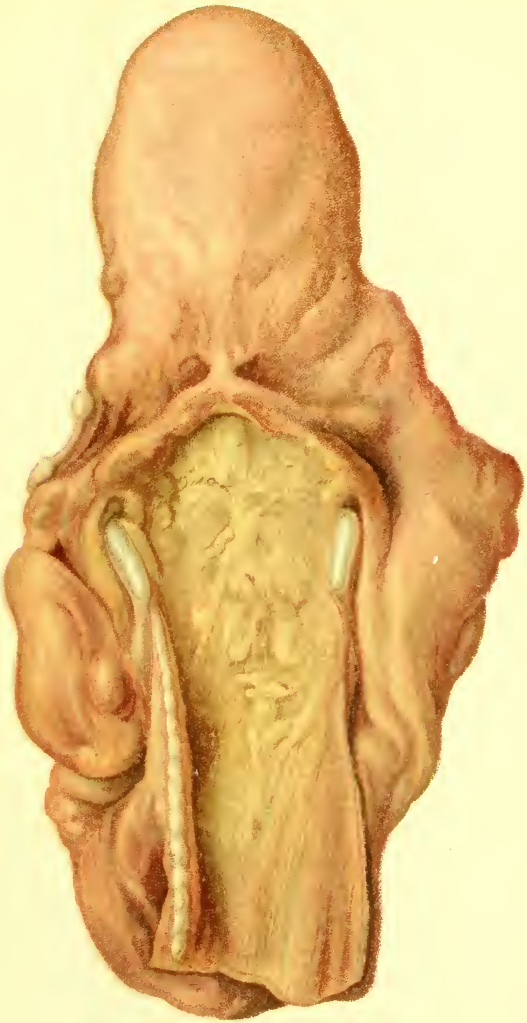

Lith.Anst.v.F.Reichhold, München.

Akute *erysipelatöse Entzündung der Schleimhaut* (Tafel 21.) und Submucosa tritt hie und da primär bei vorher gesunden Menschen auf; diese gefährliche Erkrankung, die infolge von Verengerung des Kehlkopflumens rasch zum Tode führen kann, wird vielfach und nicht ganz sachgemäss als akutes Glottisödem bezeichnet. — Sekundär findet sich das entzündliche Ödem der Schleimhaut des Kehlkopfs und des Kehlkopfeingangs (ary-epiglottische Falten) bei zahlreichen entzündlichen und ulcerösen Prozessen des Kehlkopfs selbst, des Rachens, bei Angina Ludovici, prävertebralen Wirbelabscessen etc. — In seltenen Fällen beobachtet man *phlegmonöse Laryngitis* mit ausgedehnter eiteriger Infiltration der Schleimhaut und Submucosa und bedeutender Schwellung derselben, hie und da in Verbindung mit einer ähnlichen Erkrankung des Rachens (Pharyngo-Laryngitis).

Die *ulceröse Laryngitis* findet sich selten im Anschluss und in Begleitung von chronischem Katarrh; die Geschwüre sind flach, oberflächlich und haben mehr den Charakter von Erosionen.

Die ulceröse *tuberkulöse Laryngitis* (Taf. 20) findet sich bei etwa $^1/_5$ aller Fälle von chronischer Lungentuberkulose. Die Geschwüre beginnen meist im Gebiete des hinteren Ansatzes der Stimmbänder und dringen allmählich in die Tiefe; nach Zerstörung des Perichondriums kann es zu Nekrose des Knorpels kommen. Die Geschwüre sind von zerfressenem Aussehen, blass, im Grunde und in den Rändern öfters gelblich-weisse Knötchen sichtbar, die Ränder meist stark gewulstet und aus gewucherten Epithelmassen bestehend. Frisch entstandene Geschwüre sind mehr flach, ältere tiefgreifend, buchtig. Heilung solcher Geschwüre ist jedenfalls sehr selten. Die Tuberkulose des Kehlkopfs entsteht auf dem Wege der intrabronchialen und intratrachealen Auto-Infektion, durch Verschleppung des infektiösen Bronchial- und Lungensekretes; durch die Stagnation der Sputareste in den Buchten des Kehlkopfs wird die lokale Infektion begünstigt. Die Selten-

Tab. 20. **Ulceröse Tuberkulose des Kehlkopfs mit Nekrose des Ringknorpels.**

In der hinteren und linken Wand des Kehlkopfs ein grösserer ulceröser Defekt; in der Tiefe der buchtigen, fast kirschgrossen Höhle sieht man linkerseits einen freiliegenden käsig-kalkigen Sequester; die Innenwand der Höhle von zerfressenem Aussehen, mit eiterig-missfarbigem Sekret bedekt.

Die Schleimhaut am Eingang des Kehlkopfs, besonders im Bereich der ary-epiglottischen Falten stark geschwellt, das Lumen des Kehlkopfeingangs infolge dessen erheblich verengt. Die übrige Kehlkopfschleimhaut mässig verdickt, glatt, von blasser Farbe.

Im Leben war das Symptomenbild so eigentümlich, dass man einige Zeit an Kehlkopfkrebs dachte. — Direkt unterhalb des Kehlkopfs im Anfangsteil der Trachea ein klaffender, spaltförmiger Substanzverlust, von einer Tracheotomie herrührend. Ausser der schweren ulcerösen und nekrosierenden Kehlkopfaffektion fanden sich bei dem 47jährigen Patienten chronische Lungentuberkulose und ulceröse Tuberkulose des Dickdarms.

Tab. 21. **Akutes Glottisödem.**

Akuteste erysipelatöse Pharyngo-Laryngitis.

Die Schleimhaut am Kehlkopf-Eingang, namentlich der Epiglottis und der ary-epiglottischen Falten, sehr stark geschwellt und gerötet, infolge dessen der Kehlkopf-Eingang fast verschlossen. — Zungengrund und Tonsillen zeigen ähnliche Beschaffenheit der Schleimhaut: blaurote Verfärbung und bedeutende Schwellung.

Tod durch Erstickung nach kurzem Unwohlsein auf der Fahrt in's Krankenhaus, nachdem Patient noch am Abend zuvor öffentlich als „Colossalmensch" aufgetreten war.

Patient litt an hochgradiger Fettsucht — infolge erblicher Anlage; Körpergewicht im 14. Lebensjahre schon 90 Kilo, beim Tode 201 Kilo. — Die Entstehung des akuten lethalen entzündlichen Ödems auf erysipelatöse Infektion zurückzuführen. Nr. 92, 1894.

Herzgewicht 1090 gr (1 : 184), Leber 3,5 kg, Milz ½ kg schwer.

---

heit der Kehlkopftuberkulose bei Kindern hängt wohl mit der geringeren Häufigkeit der Lungencavernen und dem rascheren Verlauf der Kindertuberkulose zusammen.

Die *Syphilis des Kehlkopfs* tritt entweder als diffuse beetartige Infiltration der Schleimhaut (Plaques muqueuses) auf, oder in Form von buchtigen Geschwüren, die ihren Sitz meist an den Stimmbändern, auf der hinteren Wand des Kehlkopfs und an den Rändern des Kehldeckels haben; dieselben zeigen einen speckigen, weissgelblichen Grund, gewulstete Ränder; daneben finden sich manchmal flache, knotige

Lith.Anst.v. F. Reichhold, München

Lith.Anst.v. F. Reichhold, München

Gummata, unregelmässige Narben, eiterige Perichondritis und Nekrose der Knorpel.

Neubildungen des Kehlkopfs.

Die Neubildungen des Kehlkopfs (Kehlkopf-Polypen) gehören in der grossen Mehrzahl der Fälle zu den bindegewebigen Geschwülsten. Dieselben sitzen mit Vorliebe auf den wahren Stimmbändern und deren vorderer Commissur. Die erste Entwicklung lässt sich vielfach zurückführen auf vorausgehende Entzündungen und lokale Erosionen, wie sie auf katarrhalischer Basis entstehen. Am häufigsten stellen die hier in Frage kommenden Geschwülste *papilläre Fibrome und Epitheliome* dar, die mehr als die Hälfte, fast $^2/_3$ aller Kehlkopftumoren ausmachen. Ihre Oberfläche ist warzig, knollig, zottig, entsprechend der papillären Hyperplasie der obersten Schleimhautschichten. Eine zweite Gruppe der Kehlkopftumoren bilden die knotigen Fibrome *(Fibroma tuberosum)*, etwa $^1/_4$—$^1/_3$ aller Polypen ausmachend; dieselben gehen von den tieferen bindegewebigen Schichten der Schleimhaut aus und sitzen mit Vorliebe an den wahren Stimmbändern. Den Rest der Polypen bilden mit ca. $^1/_{10}$ aller Fälle einfache Schleimpolypen und Cysten (Myxofibrome, Adeno-cysto-fibrome).

Bösartige Geschwülste (Sarkome und Krebse) kommen im Kehlkopf primär sehr selten vor; das Carcinom entwickelt sich manchmal aus dem papillären Epitheliom nach längerem Bestehen desselben. Sekundär und fortgesetzt von der Umgebung kommt der Kehlkopfkrebs hie und da bei primärem Krebs der umgebenden Organe: des Rachens, des Zungengrunds, des Ösophagus, der Schilddrüse zur Beobachtung.

Trachea und Bronchien.

Die *Luftröhre* beteiligt sich meistens an den verschiedenen Erkrankungen des Kehlkopfs und der Bronchien; namentlich bei entzündlichen Prozessen sind Kehlkopf und Trachea vielfach übereinstimmend

Fig. 5—15. **Kropf-Stenosen der Trachea.***)

Fig. 5. *Säbelscheide* bedingt durch gleichmässige Vergrösserung beider Schilddrüsenlappen bei medianem Verlauf der Trachea.

Fig. 6. *Einseitige Compression der Trachea* durch einseitige Struma.

Fig. 7. *Spiralig gekrümmte Säbelscheide*, dadurch entstanden, dass die Trachea von beiden Seiten her komprimiert ist, aber auf den beiden Seiten nicht genau in derselben Höhe. Struma mässig gross.

Fig. 8. *Spiralförmig gekrümmte Säbelscheide:* Compression durch eine sehr grosse rechtsseitige Struma, die zugleich stark nach hinten entwickelt ist und dadurch die Trachea von rechts und hinten komprimiert, während gleichzeitig ein kleinerer Lappen tiefer unten auf die Trachea von links und mehr vorne her drückt.

Fig. 9. *Spiralförmig gekrümmte Säbelscheide:* Beiderseits eine sehr stark ausgebildete Struma retrooesophagea, die durch unregelmässige Höcker an der der Trachea zugekehrten Seite die Spiralform der letzteren erzeugt hat.

Fig. 10. *Eigentliche Säbelscheide*, durch gleichmässige Vergrösserung beider Schilddrüsenlappen bei medianem Verlaufe der Trachea entstanden (wie Nr. 1, 7 und 11).

Fig. 11. *Säbelscheide*; Entstehung wie bei 6.

Fig. 12. *Bogenförmig gekrümmte Säbelscheide*, bei nahezu gleichstarker Hypertrophie beider Schilddrüsenlappen hat sich der rechtsseitige mehr in die Tiefe gegen die Trachea zu entwickelt.

Fig. 13. *Unregelmässige Compression der Trachea* durch ein mächtiges Carcinom der Schilddrüse (Str. maligna).

Fig. 14. *Doppelte Compression der Trachea:* im oberen Teile vom Ringknorpel abwärts von vorne her; beide Lappen und der Isthmus stark vergrössert, der rechte Lappen weit nach vorn reichend und die obere Compression erzeugend; weiter unten erscheint die Trachea von links her eingebogen durch den linken Schilddrüsenlappen.

Fig. 15. *Säbelscheide*, *einseitige Compression:* der rechte Schilddrüsenlappen faustgross, der linke wallnussgross.

---

betroffen, z. B. bei croupöser Laryngo-Tracheïtis im Anschluss an Rachendiphterie.

Usur und Nekrose der Luftröhre wird hie und da bewirkt durch ein Aneurysma der Brustaorta, ferner durch Krebs der Speiseröhre; im ersteren Falle kommt es zu plötzlichem Bluterguss aus der Rupturstelle des Aneurysma; im letzteren Falle zu fötider Bronchitis und Schluckpneumonie.

---

*) Nach E. Müller (Tübingen): Bruns Paul, Mitteilungen aus der chir. Klinik zu Tübingen. 3. Heft. Tübingen 1884.

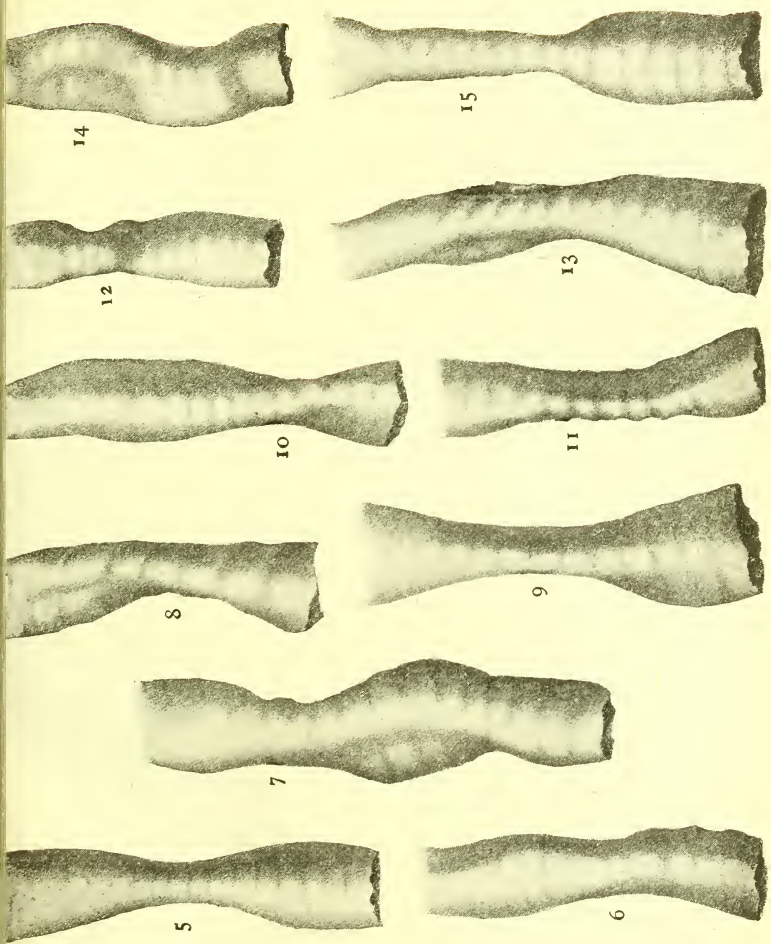
5
6
7
8
9
10
11
12
13
14
15

Tab. 22. **Bronchiektasie und Lungencirrhose.**

An der Lungenspitze findet sich im Umfange einer halben Faust das Gewebe sklerosiert und von unregelmässig und stark erweiterten Bronchialästen durchsetzt. Die Wand der letzteren verdickt, geht ohne scharfe Grenze in das umgebende cirrhotische Gewebe über, welches ausnahmsweise nicht schieferig verfärbt erscheint. Von dem umgebenden gesunden Lungengewebe ist die verdichtete Partie sehr scharf abgegrenzt, nur gegen die Lungenwurzel zu sieht man einen sich allmählich verschmälernden bindegewebigen Strang hinziehen.

Verletzungen der Luftröhre sind meist operativen Ursprungs (Tracheotomie) oder entstehen zufällig z. B. bei Selbstmordversuchen, wo Schnittwunden die Trachea eröffnen; bei gleichzeitiger Verletzung grosser Gefässe dringen grössere Massen von Blut in die Trachea und können Erstickung bedingen; ebenso können bei gleichzeitiger Verletzung der Speiseröhre Speisemassen eindringen. Kleinere Tracheal-Wunden heilen bei normalem Verlaufe unter Bildung einer linearen bindegewebigen Narbe; manchmal bleibt eine Fistel zurück.

Verengerung und Deformitäten der Trachea entstehen am häufigsten durch Compression von aussen, z. B. infolge von Abscessbildung in der Umgebung, durch Aneurysmen, am häufigsten durch Vergrösserung der Schilddrüse, die zur säbelscheidenartigen Stenose der Trachea (Fig. 5. I—II.) führt, ferner zu Atrophie der Knorpelringe oder bindegewebiger Metamorphose derselben. Ausserdem wird das Lumen der Luftröhre gelegentlich verengt und verlegt durch aspirierte Fremdkörper, seltener durch stricturierende syphilitische Narben und Infiltrationen, die gelegentlich oberhalb der Bifurkation ihren Sitz haben.

Tuberkulöse Geschwüre sind in der Trachea verhältnismässig seltene Vorkommnisse, manchmal finden sie sich fortgesetzt von der Schleimhaut des Kehlkopfs aus; dieselben stimmen im wesentlichen mit den Veränderungen im Kehlkopf überein oder bilden multiple, dicht aneinanderstehende, lenticuläre Defekte in der gleichzeitig stark geröteten und diffus entzündeten Schleimhaut.

Lith.Anst v. F. Reichhold, München

Während die grösseren Bronchien normal und pathologisch der Trachea nahestehen, betheiligen sich die feineren und zartwandigen Bronchiolen an den meisten Erkrankungen des Lungengewebes.

Die *Entzündung der Bronchialschleimhaut (Bronchitis)* kommt primär und idiopathisch vor, oder sekundär als Folgezustand und in Begleitung von Lungenkrankheiten, bei akuten Infektionskrankheiten, ferner im Anschluss an cardiale Cirkulationsstörungen bei zahlreichen Erkrankungen des Herzens und der Herzklappen, infolge deren eine Stauungshyperämie namentlich bei behindertem Abfluss in das linke Herz sich entwickelt.

Die *akute Bronchitis* lokalisiert sich in den grösseren oder feineren Bronchien und findet sich in allen möglichen Abstufungen, von den leichteren Formen angefangen mit serös-schleimigem Sekret bis zur intensiv eiterigen Bronchitis mit reichlichem, dickflüssig-rahmigem oder grünlich-gelbem Sekret (Blennorrhoe). Bei mangelhafter Expektoration, wie sie bei geschwächten Patienten, bei älteren und sehr jugendlichen Individuen beobachtet wird, finden sich die Bronchien mit gelblich-weissem eiterigem Sekret gefüllt; übt man nach Einschneiden des Lungenparenchyms und vorsichtigem Abstreifen der Schnittfläche auf das Gewebe einen leichten Druck aus, so treten aus den feineren und mittleren Bronchien die Eiterpfröpfe heraus und sind leicht zu sehen.

Die *chronische Bronchitis* findet sich überaus häufig bei Erkrankung des Lungenparenchyms (Tuberkulose, Emphysem) und des Herzens (Stauungs-Bronchitis). Die meist geschwellte Schleimhaut ist von braunroter Farbe, die Oberfläche mit zähen, eiterig-schleimigen Massen bedeckt; bei Ausgang in Atrophie der Schleimhaut schliesst sich manchmal sekundäre Bronchiektasie an.

Die *croupöse oder fibrinöse Bronchitis* entwickelt sich entweder absteigend im Anschluss an dieselbe Entzündung der Trachea und des Kehlkopfs oder in

umgekehrter Richtung aufsteigend bei croupöser Pneumonie. Im Lumen der Bronchien, deren Schleimhaut stark geschwellt und gerötet ist, finden sich solide oder röhrenförmige, astförmig verzweigte Gerinsel von blass-gelblicher oder grau-weisslicher Farbe, die sich bei einiger Vorsicht oft im Zusammenhang herausziehen lassen. Dieselbe Erkrankung kommt hie und da anscheinend idiopathisch, chronisch und recidivierend vor.

Die *diphteritisch-nekrotisierende Bronchitis* mit Bildung nekrotisch-hämorrhagischer Herde kommt bei schweren Fällen der Rachendiphtherie sehr selten zur Beobachtung.

Die *fötide oder putride Bronchitis* entwickelt sich gleichzeitig mit oder im Anschluss an Lungenbrand, namentlich im Anschluss an aspirierte, fäulnisfähige Fremdkörper (Speisereste), — ausserdem kommt sie vor sekundär bei Bronchiektasie, wo die Verhältnisse — Anhäufung von Bronchialsekret in den erweiterten Bronchien — die Ansiedlung und Vermehrung von Fäulniserregern begünstigen. Die fötide Bronchitis führt schlimmsten Falles hie und da zu letaler Bronchopneumonie oder auch zu allgemeiner Septikämie oder Septico-Pyämie.

Verengerung der Bronchien (Bronchostenose) und Verschluss derselben kommt in den feineren Bronchien zustande infolge von entzündlicher Schwellung der Schleimhaut, durch Anhäufung pathologischer Produkte: Eiter, Schleim, Blut, Serum (Lungenödem), endlich durch aspirierte Fremdkörper: Hemdknöpfe, Kirschkerne, Knochenstücke etc. Fremdkörper gelangen häufiger in den rechten als in den linken Bronchus, da ersterer steiler verläuft und mehr eine direkte Fortsetzung der Trachea bildet. Ist der Fremdkörper frei beweglich oder nur lose eingekeilt, so besteht die Gefahr, dass er mit einem Hustenstoss in die Glottis geschleudert wird und nachträglich Erstickungstod eintritt. — Im Anschluss an die Fremdkörper-Bronchitis kommt es zu pneumonischen Prozessen, die nach längerer Zeit, hie und da erst nach Jahr-

zehnten, zum Tode führen können. Oder die Verengerung der Bronchien — namentlich der knorpellosen — ist zurückzuführen auf Druck (Compression der Lunge durch pleuritisches Exsudat, Hydrothorax), auf die Einwirkung von Aortenaneurysmen, von Lymphdrüsen, die infolge von krebsiger, sarkomatöser oder tuberkulöser Erkrankung abnorm vergrössert sind.

Erweiterung der Bronchien (Bronchiektasie).

(Taf. 22.)

Die Bronchialerweiterung ist entweder eine diffuse, wobei das Bronchialrohr über grössere Strecken und gleichmässig erweitert befunden wird = zylindrische Bronchiektasie; oder die Erweiterungen sind mehr umschrieben, spindelförmig, sackig, rosenkranzartig angeordnet, mit Einschnürungen zwischen den einzelnen Erweiterungen. Die *wahre Bronchiektasie* ist ausgekleidet mit Schleimhaut, welche normales Flimmerepithel trägt; von einer *falschen Bronchiektasie* spricht man, wenn die mit dem Lumen der Bronchien zusammenhängenden Hohlräume nur teilweise mit epitheltragender Schleimhaut ausgekleidet sind, während ein anderer Teil infolge von nekrotischer Einschmelzung des Lungenparenchyms mit echten Cavernen übereinstimmt. — Die Ursachen der Bronchiektasien sind mannigfaltig und aus dem anatomischen Befund oft schwer festzustellen. — Im allgemeinen spielen chronische Wandveränderungen mit Alteration der vitalen Eigenschaften (Elastizität und Kontraktilität, Atrophie der Muscularis) infolge chronisch-entzündlicher Prozesse eine Hauptrolle (nutritive Störungen), ferner sind zu nennen mechanische Einflüsse, indem der Luftdruck oft wiederholte bedeutende Steigerungen erfährt; endlich kann die Erweiterung beruhen auf Schrumpfung und Verdichtung des umgebenden Lungenparenchyms (hypertrophische Bronchiektasie), (Taf. 22.) auf dem Zug, den das allmählich sich ausdehnende Lungengewebe während der Resorption eines pleuritischen Exsudats auf das peribronchiale Bindegewebe, auf die Bindegewebsscheide des Bronchus ausübt; endlich

Tab. 23. **Chronische Stauungs-Lunge.**
Braune Induration.

Die Lunge von dunkelbraunroter Farbe, verdichtet, von derber, zäher, fast fleischartiger Konsistenz. Luftgehalt vermindert, von der Schnittfläche entleert sich etwas rostbraune Flüssigkeit.

Als Ursache der Stauungs-Lunge fand sich bei der Sektion (Nr. 697, 1895) eine recurrierende verrucöse und fibröse Endocarditis der Mitralis und der Aortaklappen mit Stenose und Insufficienz der Klappen, ferner eine ähnliche Erkrankung der Tricuspidalis — im Anschluss an Gelenkrheumatismus entstanden.

Als Nebenbefunde: Hypertrophie und Dilatation beider Herzabschnitte, ferner Stauungs-Organe: Stauungsmilz, Muskatnussleber, cyanotische Induration der Nieren, Stauungskatarrh des Magens, allgemeiner Hydrops. Weib, 23 Jahre alt.

---

wirken Anhäufungen von Exsudat offenbar begünstigend auf die Erweiterung der Bronchien, während die Erweiterung ihrerseits selbstverständlich wieder die prompte Entleerung des Sekrets hindert und die Anhäufung von eitrig-schleimigen Entzündungsprodukten begünstigt. — In der Mehrzahl der Fälle, besonders in jenen, bei welchen primäre Wandveränderungen die Hauptursache abgeben, ist die Wandung, namentlich der knorpelige und drüsige Teil der erweiterten Bronchien, atrophisch (*„atrophische Bronchiektasie“*). — In Bezug auf die Lokalisation ist zu bemerken, dass der Unterlappen häufiger Sitz von Bronchiektasien als Ober- und Mittellappen ist; an der Lungenspitze kommen im Anschluss an schwielige und narbige Prozesse (Spitzentuberkulose) Bronchiektasien von geringem Umfange (erbsen- bis kirschengross) öfters vor. — Im Gefolge von Bronchiektasien beobachtet man meist hartnäckige chronische Bronchitis, gelegentlich auch die Entwicklung einer fötiden Bronchitis mit Neigung zu tödlicher Allgemein-Infektion (Septikämie).

Krankheiten der Lunge.

Unter den Cirkulationsstörungen der Lunge ist eine der wichtigeren und häufig beobachteten die venöse oder *Stauungs-Hyperämie.* (Taf. 23.) Dieselbe entwickelt sich bei gehindertem Abfluss des Lungenvenenblutes in den linken Vorhof (bei Klappen-

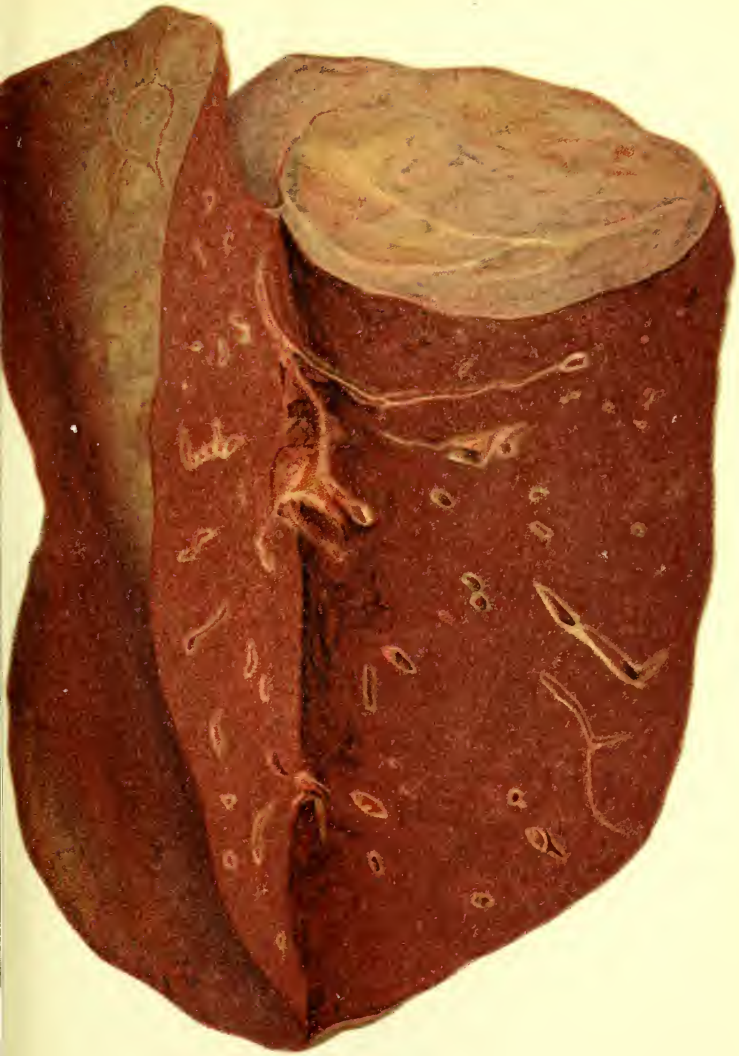

Lith.Anst.v. F. Reichhold, München.

fehlern des linken Herzens, bei Herzermüdung) und führt zunächst zur Erweiterung des Kapillarnetzes (Kapillar-Ektasie). Die Kapillaren sind nach Art von Varicen stark geschlängelt, ragen tief in die Alveolen hinein; gleichzeitig kommt es zur Verdichtung des Lungengerüstes, zur Verbreiterung der Septa. Infolge des verstärkten Kapillar-Druckes kommt es zu fortdauernder Diapedesis roter Blutkörperchen, die sich in körniges und gelöstes Hämatoidin umwandeln. Letzteres lagert sich im Lungenstroma wie auch mit besonderer Vorliebe in den Alveolar-Epithelien und Leucocyten ab (Herzfehler-Zellen genannt, weil ihr Vorkommen in den Sputis auf Herzfehler und cardiale Stauungslunge hindeutet). Infolge der massenhaften Anhäufung des rostbraunen Farbstoffes im Lungenparenchym und der gleichzeitigen fibrillären Hyperplasie des Lungenstromas entstehen Veränderungen, die als *„braune Induration"* bezeichnet werden. In den höheren Graden erscheint die Lunge rostfarbig, in den Anfangsstadien des Prozesses mehr braunrot gefärbt, von derberer Konsistenz; in der Regel sind die Bronchien im Zustand des chronischen Katarrhs (Stauungs-Katarrh).

Eine weitere Form der venösen Hyperämie ist die *Senkungs- oder hypostatische Hyperämie*, welche bei Herzschwäche, bei lange dauernder Agonie und permanenter Rückenlage der Patienten in den hinteren und unteren Lungenabschnitten häufig angetroffen wird. Bei dieser vitalen Hypostase erscheinen die betroffenen Lungenabschnitte mit Blut überfüllt, schwarzbraunrot verfärbt, stark durchfeuchtet, der Luftgehalt entsprechend herabgesetzt; Übertritt des Blutes in die lufthaltigen Räume der Lunge, sowie von da aus in die Bronchien werden öfters beobachtet. Aus der hypostatischen Hyperämie entwickelt sich gelegentlich eine Pneumonie (hypostatische Pneumonie), wobei das Gewebe milzartige Konsistenz zeigt. Die postmortale Hypostase als Leichenerscheinung zeigt alle die genannten Veränderungen geringgradiger; am

meisten charakteristisch finden wir diese Form bei Patienten, die eines raschen Todes gestorben sind und bei denen zwischen Tod und Vornahme der Sektion ein längerer Zeitraum liegt.

Lungenblutung.

Blutungen im Lungengewebe sind entweder traumatischen Ursprungs infolge von Verletzungen, namentlich durch Stich, Schuss, durch Einwirkung stumpfer Gewalten, welche den Thorax treffen; bei gleichzeitiger Läsion der Lungenpleura ergiesst sich Blut in den Pleurasack (Hämatothorax); auf der anderen Seite gelangt das Blut in die Bronchien und mischt sich daselbst mit der Luft, wird schaumig und hellrot. Ausserdem kommen Blutergüsse in der Lunge vor, wenn grössere Gefässe arrodiert werden bei ulcerösen und nekrotisierenden Entzündungen in der Lunge, z. B. bei Lungentuberkulose, bei brandigen Prozessen. Blut, welches auf dem Wege der Aspiration von den oberen Luftwegen aus, von einer Caverne aus in die feineren Bronchien und Lungenalveolen gelangt, verursacht meist multiple dunkelbraunrote Herde, die von der Umgebung wenig scharf abgegrenzt erscheinen. Das nicht infektiöse, reine Blut, welches in der beschriebenen Weise in gesunde Lungenteile eindringt, führt zu Abschuppung des Alveolar-Epithels, des Epithels der feinsten Bronchiolen, zur Einwanderung von Leucocyten, manchmal zu sekundärer Peribronchitis, zu Wucherung des interstitiellen Bindegewebes und einer Art von Desquamativ-Pneumonie. Wenn infiziertes Blut in gesunde oder kranke Lungenteile sich ergiesst, so entstehen verschiedene Formen der Aspirations-Pneumonie.

Eine besondere Gruppe bilden die *hämorrhagischen Infarkte*, die durch Embolie der Lungenarterienäste entstehen. Diese Infarkte sind von verschiedenem Umfange — erbsen- bis welschnussgross —, erreichen manchmal die Grösse einer Faust, so dass sie den grösseren Teil eines Lappens einnehmen. Dieselben sind keilförmig, wobei die Spitze des Keils

dem embolisch verstopften Arterienaste, die Basis der Lungenpleura entspricht; ferner prominieren die Herde deutlich über das umgebende Gewebe, sind von derber Konsistenz, luftleer, von schwarzroter Farbe; die bedeckende Pleura meist mit einem zarten Fibrinnetz bedeckt. Nicht jede embolische Verstopfung der Lungenarterienäste führt zur Bildung eines hämorrhagischen Infarktes: bei Verstopfung von Hauptstämmen der Lungenarterie, bei hochgradiger Anämie und Herzschwäche fehlt oft jede Reaction in dem betreffenden Gefässbezirk. Ausser durch den plötzlich entstandenen arteriellen Verschluss wird die Entstehung der Blutung begünstigt durch verstärkten kardialen Blutdruck namentlich im Gebiet der Lungenkapillaren und -Venen, wie er bei Klappenfehlern des linken Herzens, bei degenerativen und Ermüdungszuständen des Herzmuskels vorkommt. So erklärt sich, warum hämorrhagisch-embolische Infarkte mit besonderer Vorliebe in der im Zustande der chronischen Stauung, der braunen Induration befindlichen Lunge beobachtet werden. — In der Regel gelingt es, die primäre Thrombose, welche den Ausgangspunkt der Embolie abgibt, im rechten Ventrikel oder Vorhof oder im Bereich der peripheren Venen nachzuweisen. Gelingt es nicht, eine primäre Thrombose aufzufinden, so muss an die Möglichkeit gedacht werden, dass eine autochtone marantische Thrombose im Gebiet der Lungenarterienäste ebenfalls zur Infarktbildung Veranlassung geben kann; endlich kann der primäre Thrombus ganz abgeschwemmt sein und keine Spur zurückgelassen haben.

Ist *der Embolus infektiös*, so wirkt er nicht bloss mechanisch und cirkulationsstörend, sondern er erzeugt im Bereich des verstopften Arterienbezirkes eine umschriebene eiterige Entzündung, die Bildung *metastatischer Abscesse,* die meist multipel und subpleural gelagert gefunden werden und zu sekundärer eiteriger Pleuritis führen. Solche Lungenabscesse bilden mit das anatomische Substrat der embolischen Septico-

Pyämie, wie sie z. B. im Anschluss an infizierte Wunden, an septische, puerperale Metro-Phlebitis sich entwickelt und zum Tode führt.

Das Lungenödem.

Das Ödem stellt eine sehr häufige Abweichung des Lungengewebes dar, in sehr verschiedenen Formen und Abstufungen, entweder gleichmässig über beide Lungen verbreitet oder auf einzelne Teile, namentlich auf die hinteren und unteren Teile der Lunge bei horizontaler Rückenlage der Patienten beschränkt. Das Gewebe erscheint mehr oder weniger stark durchfeuchtet, der Luftgehalt entsprechend herabgesetzt, das Gewicht vermehrt, die Konsistenz in den höheren Graden teigig, fast milzartig, das Volumen vermehrt; der Blutgehalt verschiedenartig: bei sehr rasch auftretendem Ödem meist vermehrt, bei langsam sich entwickelnden Formen herabgesetzt, manchmal fast aufgehoben. Im letzteren Falle, bei dem langsam entstehenden Ödem („chronisches Ödem") ist die an der Schnittfläche namentlich bei leichtem Druck massenhaft abströmende Flüssigkeit nicht feinschaumig, sondern enthält nur sparsame Luftbläschen. In solchen hochgradigen Fällen, wie sie bei linksseitigen Herzklappenfehlern und langdauernde Agonie beobachtet werden, und wobei infolge übermässiger Proliferation und Abstossung des Alveolar-Epithels Übergänge zur Desquamativ-Pneumonie sich entwickeln, ist das ödematöse Gewebe sehr blass, mürbe, zunderartig brüchig, sulzig erweicht (Pneumomalacie), ein Zustand, der gelegentlich infolge der hochgradigen Ernährungsstörung und der Ansiedlung von Fäulniserregern Übergänge zur Gangrän zeigt. — In den Bronchien und in der Trachea findet sich bei Lungenödem ein schaumiger, öfters blutgemischter Inhalt (hämorrhagisches Ödem). — Das Lungenödem entwickelt sich aus verschiedenen Ursachen: als *collaterales Ödem* geht es Hand in Hand mit collateraler Hyperämie; in der Umgebung von entzündlichen Infiltraten gehört es teilweise in

das Gebiet der serösen Entzündung. Als *cardiales* oder *Stauungs-Ödem* entwickelt es sich bei Klappenfehlern und Erlahmung des linken Herzens; in einer dritten Gruppe an Fällen ist das meist mit Hydrothorax verbundene Lungenödem Teilerscheinung des allgemeinen Hydrops (z. B. bei Nephritis) oder auf Alteration der Gefässwandungen zurückzuführen. Den grossen Einfluss der Stauung und mangelhaften Cirkulation auf die Entstehung des Ödems zeigen am deutlichsten die häufig anzutreffenden partiellen Ödeme in den hinteren Abschnitten des Ober- und Unterlappens bei horizontaler Rückenlage *(hypostatisches Ödem)*.

Lungen-Emphysem.

Das Lungen-Emphysem findet sich in 2 Hauptformen: als alveoläres oder interstitielles Emphysem.

Das *Bläschen-Emphysem* der Lunge — eine chronisch-organische Lungenaffektion — ist zu unterscheiden von der *akuten Lungenblähung*; letztere stellt eine funktionelle transitorische Erweiterung der Lungenbläschen (Alveolar-Ektasie) dar, entsteht meist infolge verstärkter Inspiration und behinderter Ausatmung, wobei mehr Luft inspiriert wird, als bei der Exspiration entweichen kann. Diese akute Lungenblähung (vicariierendes Emphysem) findet sich bei zahlreichen akuten Erkrankungen der Lunge, namentlich der Kinder, bei Kapillar-Bronchitis, Pneumonie, Atelektasie und zeigt sich sehr charakteristisch an den medialen Rändern der Lunge (Rand-Emphysem).

Beim *Bläschen-Emphysem* erscheinen die Lungen vergrössert, sie bedecken den Herzbeutel fast vollständig; die Lungen collabieren nicht, fühlen sich puffig an, Fingereindrücke bleiben zurück, das Gewicht ist vermindert. Durch die Pleura hindurch sieht man die Lungenbläschen vergrössert durchscheinen; bei genauer Untersuchung ergibt sich, dass die vergrösserten Hohlräume nicht einfach aus erweiterten Alveolen bestehen, sondern dass dieselben durch Konfluenz benachbarter Alveolen infolge von Atrophie der Septa entstanden sind.

Tab. 24. **Interstitielles Emphysem der Lunge,** Kind.

Auf der Oberfläche der Lunge im subpleuralen Bindegewebe finden sich an einer Stelle zusammengedrängt zahlreiche Luftbläschen, die sich durch ihre graue Farbe deutlich von dem ziegelroten normalen Lungengewebe abheben. Vielfach sind die Luftbläschen strangförmig in Reihen, manchmal rosenkranzartig angeordnet. Im Parenchym der Lunge (auf der Abbildung nicht sichtbar) finden sich ähnliche strangförmige Luftbläschen, meist im interlobulären Bindegewebe eingelagert.

Die Entstehung des Lungenemphysems kann durch verschiedenartige Einwirkungen bedingt sein:

Das sogenannte *mechanische Emphysem* hat zur Voraussetzung *oft wiederholte und langdauernde übermässige Inspirationen und lange anhaltende Exspirationen.* Infolge des dauernd erhöhten intraalveolären Druckes kommt es zu stärkerer Spannung der Alveolar-Septa, zur Kompression derselben von zwei Seiten; die gleichzeitig eintretende Spannung der Gefässmaschen führt zu Dehnung und Verengerung der Gefässe und Behinderung der Cirkulation. Infolge der übermässigen Spannung und Zerrung der Gefässmaschen werden dieselben derart verengt, dass die Kapillaren zuletzt nur mehr von Serum durchströmt werden, ungenügend für die Ernährung des gefässreichen Gewebes. Das Capillarnetz verödet teilweise, das Epithel verfettet, die elastischen Elemente weichen aus, schwinden: auf diese Weise kommt es zu partieller Usur der Septa, zur Bildung von Defekten, die immer grösser werden, bis schliesslich zwei und mehrere Alveolen konfluieren. Die Abnahme der Scheidewanddicke wächst progressiv mit der Zunahme des Alveolen-Umfangs. Diese Rarefikation und Atrophie des Lungengerüstes, eingeleitet durch die Gefässverödung, wird sich bei schlecht genährten und jugendlichen Individuen rascher und leichter entwickeln, weil hier die nutritiven und physikalischen Verhältnisse der Lunge eine grössere Disposition bedingen. Dies gilt teilweise auch für das *senile Emphysem,* wo der primäre Schwund des Lungengewebes ohne allgemeine Vergrösserung des Lungenvolumens die Hauptrolle spielt

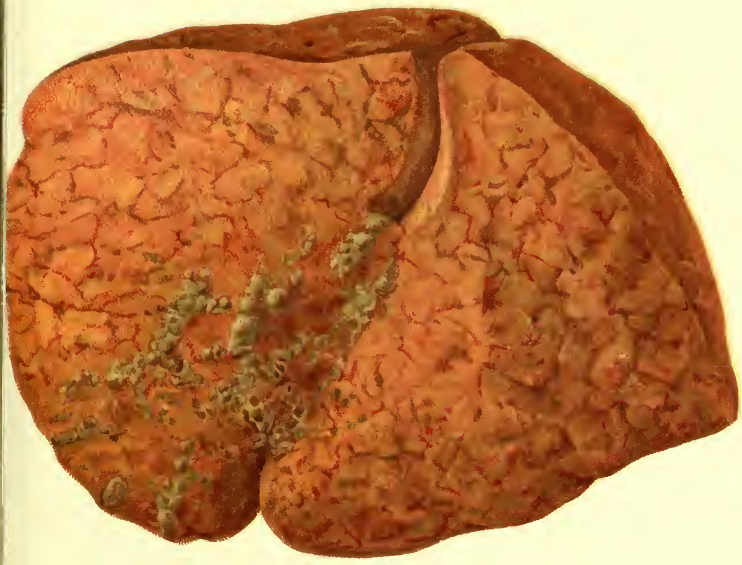

Lith.Anst.v.F.Reichhold, München.

und wo ein normaler oder wenig erhöhter Druck das ungenügend ernährte Lungengewebe in ähnlicher Weise wie beschrieben zu alterieren vermag. — Aus dem Gesagten erklärt sich, dass die reine Form des mechanischen Emphysems — gleichsam als Berufskrankheit — sich mit Vorliebe bei Menschen findet, die ihre Lungen übermässig, langdauernd und oft wiederholt anstrengen, z. B. beim Spielen von Blasinstrumenten, bei anhaltendem und sehr lautem Sprechen und Schreien, bei übermässigen Muskelanstrengungen, forcierten Märschen, übermässigem Bergsteigen.

Durch länger dauernde Bronchitis und gleichzeitige Behinderung der Exspiration wird die Entstehung des Emphysems begünstigt; umgekehrt disponiert die Verödung der Lungenkapillaren zu Cirkulationsstörungen in der Bronchialschleimhaut und zu sekundärem Bronchialkatarrh.

Von grosser Bedeutung sind die *Folgen des Lungenemphysems für das Herz und die Cirkulation:* infolge der Verödung eines Teils der Lungenkapillaren kommt es zur Rückstauung des Blutes in die Lungenarterien, zur Drucksteigerung im rechten Herzen, zu Dilatation und kompensatorischer Hypertrophie des rechten Ventrikels und Vorhofs; zuletzt bei mangelhafter Kompensation von seiten des rechten Herzens und bei Ermüdung desselben, die auch zur Todesursache werden kann, zur allgemeinen venösen Stauung. Wie bei einer Mitralstenose finden wir chronische Stauungs-Erscheinungen: Muskatleber, cyanotische Induration der Milz und Nieren, Stauungs-Katarrh im Magen und Darmkanal, mässigen Hydrops, mit einem Worte: wenn infolge von Lungenemphysem der Tod eintritt, so ist dies immer ein Herztod, kein Tod von den Lungen aus.

Das *interstitielle oder interlobulare Emphysem* (Taf. 24.) kommt dadurch zustande, dass durch Zerreissung der Alveolar-Wandung Luftbläschen in das interlobulare Bindegewebe der Lunge übertreten. — Im subpleuralen Bindegewebe, wie auch auf der Schnittfläche,

sieht man die Luftbläschen — meist stecknadelkopf- bis hanfkorngross — perlschnurartig aneinander gereiht. In einzelnen Fällen kann sich die Luft auf das Bindegewebe der Lungenwurzel, des Mediastinums, von hier aus auf die Subcutis des Halses und der angrenzenden Teile (subcutanes Emphysem) verbreiten. Das interstitielle Emphysem entwickelt sich terminal infolge heftiger Dyspnoë, namentlich leicht in der kindlichen, zarten Lunge, besonders bei Diphtherie, bei Bronchitis und Pneumonie.

Atelektase.

Man versteht unter Atelektase eine mangelhafte Ausdehnung des Lungenparenchyms; sie findet sich diffus über beide Lungen verbreitet (fötale Atelektase) oder lokalisiert in einzelnen Läppchen oder Lappen.

Das so veränderte Lungengewebe ist eingesunken, blaurot oder aschgrau verfärbt, luftleer, schneidet sich zäh, milzartig; atelektatische Partien der Lunge lassen sich von den Bronchien aus aufblasen, während dies bei der entzündlich infiltrierten, luftleeren Lunge nicht gelingt. Man unterscheidet folgende Formen:

1. *Fötale* oder *congenitale Atelektase*; dieselbe betrifft entweder die ganze Lunge, und ist die totale Atelektase der neugeborenen Kinder ein sicheres Merkmal, dass das Kind nach der Geburt nicht geatmet hat, d. h. tot geboren wurde. Bei Lebensschwäche, mangelhafter Funktion des Atmungsmechanismus finden sich lufthaltige hellrote Teile neben atelektatischen Abschnitten.

Die *erworbene Atelektase* entsteht durch verschiedene Ursachen: Infolge eines von aussen auf die Lunge wirkenden Druckes kommt es zu *Compressions-Atelektase*, z. B. bei Anhäufung von Flüssigkeit oder Luft in der Pleurahöhle (Hydro-Pyo-Pneumo-Thorax); bei mässigen Exsudat-Anhäufungen werden nur die unteren und hinteren Teile der Lunge luftleer; bei sehr reichlichem Flüssigkeitserguss in die Pleurahöhle wandelt sich die gegen die Lungenwurzel zu

retrahierte Lunge in eine kaum handgrosse, flache, kuchenartige Masse um, die blut- und luftleer, lederartig zäh, bleigrau oder schieferig verfärbt erscheint. Je frischer die Atelektase und je kürzer sie besteht, um so leichter dringt Luft wieder ein und erfolgt restitutio in integrum; je älter die Atelektase, um so schwieriger liegen die Verhältnisse für die Ausgleichung, Momente, welche zur frühzeitigen operativen Entfernung des Pleura-Exsudats dringend auffordern. — Auf Druck von aussen ist auch jene Form der Atelektase zurückzuführen, die in der Umgebung der vorderen scharfen Ränder der Unterlappen bei abnormem, länger dauerndem Hochstand des Zwerchfells infolge übermässiger Ausdehnung der Bauchhöhle (Meteorismus, Peritonitis) sich hie und da entwickelt.

Die *Verstopfungs-Atelektase* entsteht durch Verschluss der Bronchien infolge von Schwellung der Schleimhaut und Anhäufung von Sekret. Entsprechend dem Verzweigungsgebiet der verstopften peripheren Bronchien sieht man am häufigsten an den scharfen Rändern der Lungenlappen lobuläre eingesunkene, blaurot verfärbte und luftleere Herde, die konfluierend allmählich den grösseren Teil eines Lappens einnehmen können. Diese Form findet sich am häufigsten bei infantiler Bronchitis.

Symmetrische Atelektasen der hinteren und unteren Lungenabschnitte finden sich gelegentlich bei Kindern, die an Rachendiphtherie oder Keuchhusten zu Grunde gegangen sind; neben der Verstopfung der Bronchien kann hier die veränderte Mechanik der Atembewegungen eine Rolle spielen, welche zu übermässiger Ausdehnung der oberen Lungenabschnitte und Compression der unteren führt.

Tab. 25. **Staubinhalationskrankheiten der Lunge.**

Pneumonokoniosis.

a) Rote Eisenlunge, Siderosis.

Das Lungengewebe luftleer, von sehr derber, brettartiger Konsistenz, von rotbrauner Farbe; durch die Pleura hindurch und im Parenchym sieht man unregelmässige, blassgraue, fibrös verdichtete Partien, die fast pigmentfrei sind. — Die Lunge stammt von einer Arbeiterin, die mehrere Jahre hindurch in einer Nürnberger Fabrik damit beschäftigt war, Fliesspapier durch trockene Einreibung von „Englischrot" (Eisenoxyd) rot zu färben. (Das Präparat wurde dem Pathol. Institut zu München von Herrn Medicinalrat Dr. Merkel in Nürnberg übermittelt.)

b) Kohlenlunge, Anthrakosis. (Bergmannslunge).

Stück einer Lunge, die im ganzen ziemlich gleichmässig schieferig schwarz gefärbt ist. Auf der Pleurafläche wie auf der Schnittfläche sieht man das interlobuläre Bindegewebe etwas heller, mehr grauschieferig verfärbt. Das Lungenparenchym verdichtet. Das Organ stammt von einem Bergmann, der mit 50 Jahren infolge einer komplizierten Oberschenkelfraktur starb und ca. 35 Jahre in einem Kohlenbergwerk gearbeitet hatte.

c) Steinstaub-Lunge, Chalikosis.

Die Lunge ist auf der Oberfläche von stahlblauer Färbung, deutlich gefleckt und fühlt sich fast reibeisenartig an. Unter der Pleura und ebenso im Parenchym finden sich zahlreiche, derbe, stecknadelkopf- bis hanfkorngrosse Knötchen eingesprengt, die vielfach schwach angedeutet einen grauschieferigen Hof zeigen. Neben der multiplen Knötchenbildung ein gewisser Grad von Anthrakosis (Chalikosis anthrakotica). Die blasse Farbe des Gewebes, die namentlich auf der Schnittfläche deutlich hervortritt, ist künstlich erzeugt durch Aufbewahrung der Lunge in Spiritus. Patient war Steinmetz.

Staub-Inhalations-Krankheiten.

Pneumonokoniosis.

(Taf. 25.)

Die lufthaltigen Räume der Lunge nehmen fortwährend Staubteilchen auf; ein Teil wird mit der Exspirationsluft und dem Bronchialsekret wieder nach aussen abgegeben, ein Teil wird vom Lungengewebe aufgenommen, teilweise im Parenchym fixiert, teilweise auf den Lymphbahnen weiter transportiert. In Bezug auf den pathogenen Einfluss der einzelnen Staubarten sind von Wichtigkeit: die Qualität und Quantität der Staubart, die Dauer der täglichen Einatmungs-Periode, ob der Staub kontinuierlich oder mit Unterbrechungen

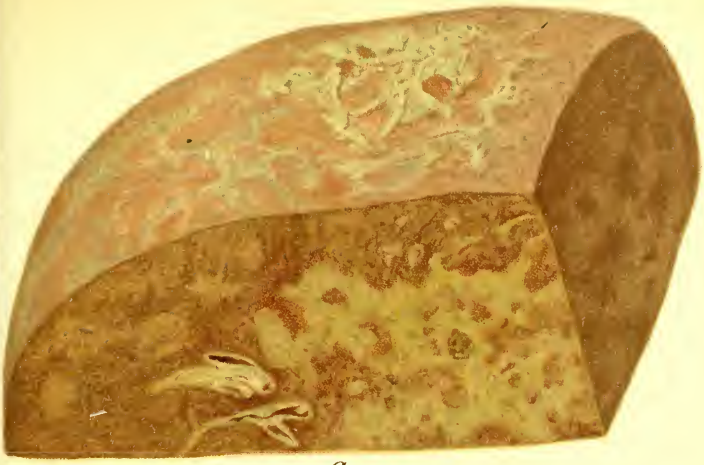

a

b

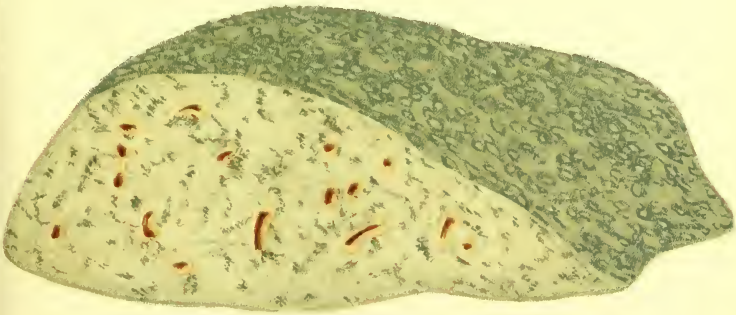

c

Lith.Anst.v. F. Reichhold, München

inhaliert wird, ferner die Vulnerabilität der Lunge und des Individuums. Gesunde Lungen befördern den Staub leichter wieder heraus, der in kranken leichter und in grösseren Mengen zurückgehalten wird.

Die Staubpartikelchen, mikroskopisch und chemisch sowohl im Lungengewebe wie auch in den peribronchialen Drüsen nachweisbar, werden von der Alveolar-Wandung aufgenommen und teils frei, teils eingeschlossen in Phagocyten auf dem Wege des Saft- und Lymphstroms weiter befördert. Ein Teil wird in den Lungen festgehalten und erzeugt dort verschiedenartige pathologische Prozesse. Der in das Lungengewebe sich ablagernde Staub liegt teils intracellular, teils frei im Gewebe. Während die Alveolar-Wände meist wenig Staub-Einlagerung zeigen, findet sich derselbe reichlicher im periinfundibulären, peribronchialen, perivasculären und subpleuralen Bindegewebe.

Als *wichtigere Formen der Pneumonokoniose* unterscheidet man:

1. *Anthrakosis, die Russ- oder Kohlenlunge,* (Taf. 25 b) die häufigste Form der Staublunge, die in zahlreichen Abstufungen bei der Mehrzahl der Menschen sich vorfindet. Die Lungen erscheinen in den Anfangsstadien leicht schwärzlich — teils fleckig, teils netzartig verfärbt; die Russkörner sind sehr klein, rundlich, ziemlich regelmässig in der Form *(Russlunge)*, während die Partikelchen der Holz- und Steinkohle mehr unregelmässig geformt, zackig, eckig, spitzig aussehen und öfters einen bedeutenden Umfang erreichen *(Kohlen- oder Bergmannslunge).*

Die Initialstadien und geringgradigere Russeinlagerung bezeichnet man als *Anthrakosis simplex* zum Unterschied von hochgradigeren Formen, die durch tiefgreifendere Veränderungen des Lungenparenchyms charakterisiert sind: *Indurative Anthrakosis,* die typische Bergmannslunge, öfters combiniert mit der *Chalikosis* (indurative Anthrako-Chalikosis). Die Russ- und Kohlenstaub-Anhäufung ist in der Regel subpleural stärker als im Parenchym; die

Oberlappen sind in der Regel etwas stärker belastet als die Unterlappen, die Lungenspitze ist nicht stärker infiltriert als die übrigen Teile der Oberlappen. Der unmittelbar an der Wirbelsäule hinter dem Hilus liegende Teil beider Lappen ist meist ebenfalls stark belastet. Die sich berührenden Kanten der Ober- und Unterlappen zeigen meist einen intensiv schwarzen Saum; die Flächen, welche die kostale Pleura nicht berühren, sind in ihrem subpleuralen Teile wenig russhaltig. Im Lungenparenchym ist die Russverteilung eine ziemlich gleichmässige; schwielig verdichtete Partien sowie die Umgebung von Cavernen zeigen meist stärkere schieferige Verfärbung.

2. *Chalikosis — Steinstaublunge* (Taf. 25 c) findet sich bei Arbeitern, die in Steinstaub-Atmosphäre beschäftigt sind, namentlich bei Steinhauern, Mühlsteinarbeitern, Glasschleifern, Edelstein-Arbeitern. Hierher gehört in der Hauptsache auch die Einatmung von Strassenstaub. Der hauptsächlich aus Kieselerde und Kalkbestandteilen zusammengesetzte Mineralstaub reizt die Schleimhaut des Respirationskanals wie auch das Lungengewebe weit intensiver als Russ- und Kohlenstaub. In den vorgeschritteneren Fällen kommt es zu fibröser Peribronchitis und Perivasculitis, hie und da auch zu chronischer Bronchopneumonie. Bei längerer und intensiverer Einwirkung, namentlich von seiten der inhalierten unregelmässig eckigen und spiessigen Quarzkörner kann eine diffuse Erkrankung des Lungengewebes, *Chalikosis indurativa*, sich entwickeln. In der Regel findet man in ausgesprochenen Fällen bei der Steinstaublunge die Pleura reibeisenartig uneben durch zahlreiche, etwa hanfkorngrosse, subpleural eingelagerte, fibröse Knoten und Knötchen, die auch auf der Schnittfläche sicht- und fühlbar sind.

3. *Siderosis—Metallstaublunge* findet sich in mehreren Varietäten: als rote Eisenlunge (Taf. 25 a.), wenn rotes Eisenoxyd, wie es z. B. zum Färben von Fliesspapier verwendet wird, in einer grösseren Menge längere Zeit hindurch inhaliert wird, als *schwarze Eisenlunge*,

wenn Eisenoxyduloxyd eingeatmet wird. Im Anfange findet man ähnlich wie bei der Steinstaublunge kleine, grau durchscheinende Knötchen, später derbe, fibröse Knötchen und Knoten, die die Neigung haben, zu konfluieren, und das Bild einer dicht genagelten Schuhsohle bieten, zuletzt entsteht in den vorgeschrittenen Stadien eine diffuse Cirrhose, die namentlich bei Einatmung von rotem Eisenoxyd durch ihre intensiv rostfarbene Zeichnung sehr charakteristisch aussieht.

Am gefährlichsten auf die Lunge wirkt offenbar der Staub der sogenannten Thomasschlacke, der in hohem Grade reizend auf das Lungengewebe einwirkt, und namentlich zur Entstehung der typischen, infektiösen, croupösen Pneumonie disponiert.

In ähnlicher Weise, jedoch weniger gefährlich, wirkt die *habituelle Einatmung vegetabilischer Staubarten,* die sich bei der Bearbeitung von Tabak, Baumwolle, Getreide, Holz, Hanf, Flachs etc. entwickeln.

Alle diese Substanzen, namentlich vermengt mit pathogenen Keimen, erzeugen leicht Bronchitis, Reizzustände in der Lunge, sogenannte accessorische Prozesse, die bei Einatmung von mineralischen und metallischen Substanzen in Form von katarrhalischer und croupöser Pneumonie und besonders der accessorischen Tuberkulose häufig auftreten. — Die Thatsache, dass in der charakteristischen Russ- oder Kohlenlunge Tuberkulose verhältnismässig selten angetroffen wird, wird von manchen auf die spezifische (anti-bakterielle?) Wirkung der Kohle zurückgeführt; jedenfalls werden durch die indurativen und produktiven Prozesse, welche bei manchen Koniosen der Lunge angetroffen werden, zahlreiche Lymph- und Blutbahnen verlegt, die sonst die Verbreitung und Verschleppung des tuberkulösen Giftes begünstigen.

Andererseits werden die Verbreitung und das Fortschreiten ursprünglich latenter und lokalisierter tuberkulöser Prozesse in der Lunge durch Inhalation der verschiedenen Staubarten begünstigt, Heilung und Stillstand tuberkulöser Prozesse ungünstig beeinflusst.

Entzündung der Lunge (Pneumonie).

Katarrhalische Pneumonie.

Lobuläre Pneumonie, Bronchopneumonie.

Die katarrhalische Lungenentzündung entwickelt sich absteigend, zentrifugal, indem der entzündliche Prozess sich von der Schleimhaut der feineren Bronchien (Kapillar-Bronchitis) auf die entsprechenden Lungenläppchen fortsetzt. Die Entzündung befällt mit Vorliebe die unteren und hinteren Lungen-Abschnitte; in dem lufthaltigen, hellroten Gewebe sieht man eingestreut lobuläre Herde, die durch ihre dunkelblaurote Farbe, derbere — milzartige — Konsistenz sich scharf von der Umgebung abheben; die Schnittfläche ist nicht glatt, sondern flach-höckerig, indem die infiltrierten, luftleeren oder nur Spuren von Luft enthaltenden Lobuli leicht prominieren und sich durch ihre anfangs dunklere, später hellere Farbe, grösseren Blutgehalt von der Umgebung abheben. Streift man die Schnittffäche ab und übt auf das Gewebe einen leichten Druck aus, so quellen aus den durchschnittenen, feineren Bronchialästen förmliche Eiterpfröpfe von rahmiger Beschaffenheit heraus. Im weiteren Verlaufe sieht man auf der Schnittfläche oder durch die Pleura hindurch namentlich die zentralen Teile der ergriffenen Lobuli etwas heller gefärbt, manchmal graugelblich gesprenkelt, entsprechend der beginnenden eiterigen Einschmelzung, die bis zur Abszessbildung fortschreiten kann.

Bei grösserer Ausbreitung des Prozesses können die lobulären Herde konfluieren, so dass schliesslich der grössere Teil eines Lappens oder der ganze Lappen (konfluierende lobuläre Pneumonie) splenisiert erscheint. — Die Pleura ist in der Regel nicht beteiligt oder zeigt nur die Anfangsstadien einer fibrinösen Entzündung. — Das Exsudat ist vorwiegend eiteriger Natur, öfters finden sich auch geringe Mengen von Fibrin und Alveolar-Epithelien in wechselnder Zahl in den Alveolen der erkrankten Teile.

Das charakteristische Krankheitsbild erscheint in den Unterlappen weniger charakteristisch und verwaschen, wenn gleichzeitig Hypostase und Ödem sich hinzugesellen (schlaffe marantische Pneumonie); häufig finden sich daneben lobuläre Atelektasen infolge der Verstopfung von Bronchien. Bei der Entstehung spielen mangelhafte Expektoration des Bronchialsekrets, Senkung desselben nach den tieferen Teilen der Lunge, ferner eine gewisse Schwäche des Respirations-Mechanismus, gesunkene Triebkraft des Herzens eine Rolle, und kommt diese Pneumonie mit Vorliebe bei Kindern, Greisen und marantischen Patienten vor — namentlich accessorisch bei Diphtherie, Scharlach, Masern, Keuchhusten, Typhus etc. — Als Infektionserreger findet sich meistens der Diplococcus der Pneumonie, — ungefähr in der Hälfte der Fälle allein, in der anderen Hälfte gleichzeitig mit anderen Mikroorganismen (Bacterium coli, Staphylococcus pyogenes aureus oder Streptococcen). Der Prozess geht in Heilung aus, oder endet tödlich — wobei umschriebene eiterige Einschmelzung (Abscessbildung) oder Gangrän ungünstige Komplikationen darstellen. In seltenen Fällen kommt es zu verschleppter Lösung des Exsudats oder zum Ausgang in Induration (interstitielle fibröse lobuläre Pneumonie) — mit Verdickung der Septa sowie der interlobulären Gerüstbalken.

Der geschilderten Form nahestehend, ist die *Schluck- oder Aspirations-Pneumonie*, die sogenannte *Fremdkörper-Pneumonie*. Dieselbe entsteht dadurch, dass zersetzungsfähige Speisen und Getränke, infektiöser Mundinhalt, nekrotische Exsudat- oder Gewebsmassen in die Bronchien eindringen. Die Schluckpneumonie findet sich ebenfalls fast ausschliesslich in den unteren und hinteren Lungenabschnitten; die Initialstadien verhalten sich ähnlich wie die oben beschriebene Bronchopneumonie; die infiltrierten Lobuli zeigen jedoch sehr bald die Neigung zu brandigem Zerfall, sind übelriechend, missfarbig; das Gewebe wird zunderartig, schmutzig schwärzlich; an Stelle des

Tab. 26. **Croupöse Pneumonie.**

Stadium der roten Hepatisation.

Der Unterlappen der rechten Lunge von gleichmässiger, fast leberähnlicher Konsistenz und braunroter Farbe; die Schnittfläche feinkörnig granuliert, Luftgehalt aufgehoben. Bei Druck entleert sich aus den grösseren und mittleren Bronchien grauer, eiterähnlicher Inhalt in reichlicher Menge.

Bei dem schwächlich gebauten und schlecht genährten Patienten (Nr. 677, 1895) mit 42,5 kg Körpergewicht war der Tod etwa am 6. Tage der Krankheit eingetreten.

Eiters findet sich Brandjauche, die bedeckende Pleura wird ebenfalls in Mitleidenschaft gezogen, es kommt zu eiteriger und eiterig-jauchiger Pleuritis. — Die Schluckpneumonie wird besonders beobachtet bei Patienten, deren Schlingmechanismus nicht mehr normal funktioniert, bei schweren Fieberformen mit Bewusstseinstörungen, bei Geisteskranken, bei Erkrankungen des Gehirns und der Hirnhäute und namentlich auch bei Patienten, die künstlich ernährt werden, ferner bei Perforation eines Carcinoms des Ösophagus in die Trachea oder in die Bronchien.

Croupöse oder fibrinöse Pneumonie.

Taf. 26., Taf. 27.

Eine akute infektiöse primäre Entzündung des Lungenparenchyms, in der Mehrzahl der Fälle durch den Diplococcus der Pneumonie (Fränkel-Weichselbaum) bedingt. Das Exsudat ist zellig-fibrinös und hämorrhagisch; die Erkrankung ist eine lobäre, selten lobulär, manchmal die ganze Lunge ergreifend, verbunden mit Pleuritis (Pleuro-Pneumonie) und croupöser aufsteigender Bronchitis

Der Prozess zeigt analog dem klinischen Bilde auch anatomisch einen typischen Verlauf: Im Beginn *(I. Stadium)* erscheint das Lungengewebe blut- und saftreich, geschwellt (Engouement, Stadium der Anschoppung), der Luftgehalt vermindert. Nach kurzer Zeit (1—2 Tagen) schliesst sich *rote Hepatisation* (II. Stadium) an (Taf. 26.); an Stelle der teigigen und milzartigen Konsistenz tritt eine leberartige; die er-

Lith.Anst.v.F.Reichhold, München

griffenen Lappen sind von bedeutendem Volumen und Gewicht, luftleer, von braunroter Farbe, indem ein starres, zellig-fibrinöses und hämorrhagisches Exsudat in die lufthaltigen Räume der Lunge sich ergiesst. Die Pleura ist gespannt, das Parenchym ziemlich stark durchfeuchtet, die Schnittfläche feinkörnig granuliert, indem die alveolaren Fibrinpfröpfe über das Niveau der Schnittfläche heraustreten und bei scharfem Darüberstreifen mit dem Messer als sandkorngrosse Partikel in grösserer Zahl mit unbewaffnetem Auge sichtbar sind. — In schweren und tödlichen Fällen reiht sich als III. Stadium, etwa am 7.—8. Tage, die *graue Hepatisation* (Taf. 27.) an: an Stelle der roten und braunen Farbe tritt ein grauer Ton — offenbar infolge raschen Zerfalls der roten Blutkörperchen und Resorption des Blutfarbestoffs; das Gewebe ist saftreicher, leicht brüchig, von der Schnittfläche lässt sich ein rahmiger, fast eiterartiger Saft in reichlicher Menge ausstreifen. In manchen Fällen kommt es zu förmlicher eiteriger Infiltration der ergriffenen Lungenteile, selten zu Abscessbildung und brandigem Zerfall. — Der tödliche Ausgang, in etwa $^1/_5$ aller Fälle und fast gesetzmässig im Stadium der beginnenden grauen Hepatisation (6.—8. Tag) eintretend, ist meistens durch Oligämie und Herzschwäche bedingt. — Beim Ausgang in Heilung kommt es vom 7. Tage an zur Lösung und Resorption des Exsudats, wobei unter Einleitung normaler Cirkulationsverhältnisse und lebhafter Regeneration der Alveolar-Epithelien eine Peptonisierung und fettige Degeneration der geronnenen Exsudatmassen die Aufsaugung derselben einleiten. An Stelle des Exsudats tritt allmählich wieder Luft und am Ende der 3. Woche erscheint die Lunge wieder funktionsfähig. Nur die aus der akuten exsudativen, meist sero-fibrinösen Pleuritis hervorgehende, totale oder partielle Verwachsung der Pleurablätter (Adhäsiv-Pleuritis) bildet zeitlebens den einzigen Rest der überstandenen und geheilten Pleuro-Pneumonie. – Manche Pneumonien haben von

Tab. 27. **Croupöse Pneumonie.**

Stadium der grauen Hepatisation (7. Tag).

Lobäre, croupöse Entzündung des rechten Oberlappens, sowie der angrenzenden Teile des Mittel- und Unterlappens, Stadium der grauen Hepatisation. Tod am 7. Tage nach Auftreten des initialen Schüttelfrosts. — Die infiltrierten Lungenteile von derber, leberartiger Konsistenz, vollständig luftleer, Gewicht 1070 gr; die Schnittfläche von trübgrau-rötlicher Farbe, feinkörnig granuliert mit eingestreuten schieferig-schwärzlichen streifigen Flecken (Anthrakosis mässigen Grades). Links unten und rechts aussen sieht man auf der Pleura eine weissgelbliche, teilweise rötlich tingierte lockere Pseudomembran, aus Leucocyten und Fibrin zusammengesetzt, im Pleurasack $^1/_4$ Liter serös-eiterigen Exsudats. — An der Lungenwurzel mehrere schwärzliche peribronchiale Lymphdrüsen eingelagert. Neben der tödlichen Pneumonie und eiterig-fibrinösen Pleuritis fanden sich beginnende Pericarditis (Rötung und sammtartige Trübung des Epicards über den Vorhöfen), ferner verrucöse chronische Endocarditis der Mitralis und Aortaklappen. Die 23jährige Patientin, Kellnerin (Nr. 647 ,1894), hatte seit ihrem 10. Lebensjahre wiederholt an Gelenkrheumatismus gelitten.

Anfang an einen perniciösen, mehr septischen Charakter, wobei Streptococcen und Staphylococcen im Spiele sind, oder sie werden im Verlaufe erst malign durch sekundäre Mischinfektion. In solchen Fällen finden sich bei der Sektion als Nebenbefunde nicht selten: eiterige Pleuritis, Endo- und Pericarditis, Meningitis, Ikterus (biliöse Pneumonie). — Ein *seltener Ausgang* ist der in *Induration* und *Carnifikation*: aus dem entzündlich infiltrierten Stroma entwickelt sich ein anfangs zellenreiches, später fibröses Gewebe; die Lungenalveolen erscheinen mit vascularisierten knospenartigen Vegetationen angefüllt, die vom alveolären Gerüste ausgehen und auf dem Wege der Substitution an Stelle der fibrinösen Exsudatmassen treten.

Ausser der *idiopathischen croupösen Pneumonie* beobachtet man häufig *sekundäre und accidentelle croupöse Entzündung der Lunge*, die namentlich bei geschwächten, blutarmen und sehr alten Patienten allerlei Abweichungen erkennen lässt; an Stelle der derben starren Hepatisation kommt es infolge mangelhafter fibrinöser Exsudation nur zur Splenisation: *schlaffe oder marantische Pneumonie.*

Lith. Anst. v. F. Reichhold, München.

Desquamativ-Pneumonie.

Ist dadurch charakterisiert, dass das Exsudat ausschliesslich aus gewucherten und abgestossenen Alveolar-Epithelien besteht, eine Form, die vielfach zur katarrhalischen Pneumonie gerechnet wird. Die ergriffenen Lungenteile, meist die ganzen Lungen oder wenigstens ganze Lappen, sind vergrössert, im Gewichte vermehrt, von milzartiger Konsistenz, die Farbe mehr graurot; das von der Schnittfläche abfliessende Exsudat ist zähflüssig, gallertig, manchmal froschlaichartig, der Blutgehalt meist mässig oder gering; die Pleura nicht beteiligt. Sie kommt selten primär, häufiger sekundär vor — namentlich in Verbindung mit chronischem Ödem, Stauungszuständen (desquamative Stauungs-Pneumonie), bei akuter Miliartuberkulose, bei tuberkulöser chronischer Lungenentzündung, hie und da bei Infektionskrankheiten (Typhus, Pyämie). In ganz reiner Form kommt diese wenig gekannte Form der Lungenentzündung vor bei verminöser Pneumonie der Haustiere, wenn die trichinenähnlichen Embryonen der Strongyliden massenhaft in das Lungenparenchym eindringen.

Chronische interstitielle Pneumonie.

Lungen-Cirrhose.

Eine chronisch produktive Entzündung, die meist als Ausgang verschiedener entzündlicher Prozesse beobachtet wird. Vielfach eine Art unvollkommener Heilung, indem vom Stroma entzündeter Lungenteile eine fibröse Wucherung, eine schwielig-narbige Metamorphose sich entwickelt. Die befallenen Lungenteile erscheinen mehr oder weniger geschrumpft, von derber Konsistenz, knirschen unter dem Messer, sind luftleer, blutarm und je nach der Menge des abgelagerten Pigments (Russ) grau oder schwärzlich-schieferig verfärbt (schieferige Cirrhose); in seltenen Fällen, namentlich wenn der Prozess aus croupöser Pneumonie sich entwickelt hat, ist die Farbe der

derben bindegewebigen Produkte mehr weisslich, rötlich weiss, fast fleischfarben (Induration, Carnifikation); die Bindegewebsneubildung ist dabei eine intraalveoläre, die vom Gerüste der Alveolarwandung ausgeht. Als begleitende Prozesse finden sich häufig: Bronchitis in allen Abstufungen, Bronchiektasien, schwartige Pleuritis In manchen Fällen lässt sich schon mit blossem Auge erkennen, dass die bindegewebigen Einlagerungen hauptsächlich vom interlobulären Bindegewebe, von der bindegewebigen Scheide der Gefässe und Bronchien ausgehen (fibröse Perivasculitis und Peribronchitis). — Auch bei chronischer Staubinhalation (Chalikosis und Siderosis) entwickeln sich öfter ausgedehnte cirrhotische Prozesse in den Lungen. — Wenn *Cavernen* mit der meist schieferigen Cirrhose sich kombinieren, so ist der Prozess in der Regel tuberkulösen Ursprungs.

Tuberkulose der Lungen.

Taf. 28 a und b; Taf. 29; Taf. 30.

Die Lungentuberkulose tritt in drei Hauptformen auf: 1. als *akute oder subakute disseminierte Miliartuberkulose*; 2. als *tuberkulöse, meist recurrierende fibröse oder käsige Entzündung* von monate- und jahrelanger Dauer; 3. als *Mischform,* indem zur tuberkulösen Entzündung sich miliare Tuberkeleruption hinzugesellt.

Unter den Organen, welche das tuberkulöse Gift mit Vorliebe von aussen aufnehmen und fixieren, steht in erster Linie die Lunge; die Tuberkelpilze gelangen staubförmig mit der Inspirationsluft in die Lungenbläschen. Die Prädisposition des Lungengewebes ergibt sich aus der Thatsache, dass die grosse Mehrzahl der Fälle von menschlicher Tuberkulose in der Lunge beginnt und zwar fast gesetzmässig in der Lungenspitze, dem locus minimae resistentiae. Diese Eigenschaft der Lungenspitze tritt am deutlichsten zu tage bei jenen zahlreichen Fällen (etwa $^1/_4$ aller erwachsenen Menschen, die nicht an Tuberkulose direkt zu grunde gehen) von geheilter oder in Heilung begriffener

Spitzentuberkulose (Taf. 28 a) bei Menschen verschiedenen Lebensalters, die an anderweitigen Prozessen sterben. Da beim Aufenthalt in bacillenhaltiger Luft alle Lungenpartien — wie bei der Russ-Inhalation — ungefähr die gleiche Giftmenge aufnehmen und die Lungentuberkulose fast ausnahmslos in der Lungenspitze beginnt, so ist der Schluss gerechtfertigt, dass *die weitaus grösste Mehrzahl der in die Lunge eindringenden Tuberkelkeime von den physiologischen Kräften des Organismus vernichtet wird* und im Lungenparenchym selbst oder innerhalb der Lymphbahn dem Untergang anheimfallt. Von vielen tausenden von Tuberkelpilzen, die staubförmig in die Lunge gelangen, werden demnach immer nur einzelne, die an der Lungenspitze die Bedingungen ihres Haftens und ihrer Vermehrung finden, eine lokale Infektion herbeiführen.

Diese Prädisposition der Lungenspitze beruht auf mehreren Faktoren: mangelhafte Funktion bei habitueller, oberflächlicher Atmung und gebückter Körperhaltung, Schwäche der Atemmuskulatur, epistatische und marantische Anämie bei Herzschwäche und Blutarmut; die lokale Disposition der Spitzenteile der Oberlappen wird weiterhin begünstigt durch Läsionen des Lungengewebes, wie sie durch fortgesetzte Inhalation gewisser Staubarten, namentlich des mineralischen und metallischen Staubes, hervorgebracht werden. Endlich wirken disponierend oder begünstigen die weitere rasche Verbreitung älterer latenter Herde (Taf. 28a) gewisse konstitutionelle schwächende Einflüsse, z. B. Anämie, Diabetes, chronische Verdauungsstörungen, Krebskachexie, psychische Depression, Gefangenschaft und ähnliche Momente.

Sekundäre Tuberkulose der Lungen findet sich weit seltener, hie und da bei Kindern, wenn der infektiöse Prozess von den primär erkrankten peribronchialen oder mediastinalen Lymphdrüsen aus — gleichsam in umgekehrter Richtung — auf die Lungenwurzel sich fortpflanzt; oder die sekundäre Lungen-

Tab. 28a. **Spitzentuberkulose der Lunge.**

In der Lungenspitze ein kirschgrosser, gelblicher Herd in centraler Einschmelzung; die hanfkorngrosse Höhle im Centrum mit einem Bronchus kommunizierend (Initialstadium der Cavernenbildung). Etwas weiter nach abwärts ein ähnlich beschaffener gelblich-käsiger Herd von runder Form. In dem umgebenden lufthaltigen Gewebe, besonders nach links, mehrere schieferig-grau derbe Knötchen, einzelne in partieller und beginnender Verkäsung.

Tab. 28b. **Akute Miliartuberkulose der Lunge.**

Im Lungengewebe neben einzelnen grösseren, unregelmässig geformten käsigen Herden eine grössere Zahl miliarer Tuberkel eingestreut, nach links und oben sieht man dieselben Knötchen durch die Pleura hindurchschimmern.

Bei der 4 Monate alten Patientin (Nr. 379, 1895), deren Mutter an rasch verlaufender Tuberkulose gestorben war, fand sich ausser der akuten und subakuten Tuberkulose der Lungen Miliartuberkulose der Leber und Milz, ausgehend von älterer käsiger Tuberkulose der Halslymphdrüsen, der intrathoracischen und mesaraischen Drüsen. — Als Nebenbefunde wurden bei der Sektion konstatiert: Caries eines Felsenbeins und Furunkulose der Haut.

---

tuberkulose ist hämatogenen und metastatischen Ursprungs, tritt auf als Teilerscheinung der generalisierten Miliartuberkulose, die auf dem Wege der Autoinfektion von einem beliebigen älteren latenten Herd aus entsteht und wobei das tuberkulöse Virus auf irgend welchem Wege, meist kryptogen, in den Körper eingedrungen ist.

Akute und subakute Miliartuberkulose der Lunge.

(Taf. 28b.)

Die akute Miliartuberkulose der Lunge repräsentiert das typische Bild der infektiösen bacillären Tuberkulose und ist charakterisiert durch progressive Neubildung von multiplen, miliaren, infektiösen Granulomen, die im Stroma des Gewebes auftreten; Mischinfektion fehlt, und von accessorischen Prozessen, die bei den langsamer verlaufenden, entzündlichen Formen der Tuberkulose eine so wichtige Rolle spielen, findet sich nur akute diffuse desquamative Pneumonie und Bronchitis.

a

b

Lith. Anst. v. F. Reichhold, München.

Die Lungen erscheinen vergrössert, im Gewicht vermehrt, dunkelblau oder braunrot, Pleura durchsichtig; durch dieselbe sieht man zahlreiche kleine graue, im Centrum leicht gelblich getrübte, teilweise an der Grenze der Sichtbarkeit stehende Knötchen durchscheinen; dieselben Knötchen (Miliartuberkel) finden sich massenhaft in das blut- und saftreiche Lungenparenchym eingestreut, dessen Luftgehalt mehr oder weniger vermindert ist. — Häufig finden sich die erwähnten Knötchen in den Oberlappen etwas grösser als in den Unterlappen, so dass der Schluss gerechtfertigt erscheint, dass in den Oberlappen auch bei akuter hämatogener Auto-Infektion günstigere Bedingungen für das Wachstum der Miliartuberkel vorliegen, als in den blutreicheren Unterlappen.

Ausser der *akuten und perakuten Miliartuberkulose* (Taf. 28 b), die in 10—14—21 Tagen tödlich zu enden vermag und wobei die spezifischen infektiösen Granulome als feinste, punktförmige, graue Knötchen teilweise an der Grenze der Sichtbarkeit stehen und die Lungenschnittfläche wie mit feinstem Sand besprengt erscheint, beobachtet man gelegentlich auch *subakute Miliartuberkulose* der Lungen, wobei die Granula stecknadelkopf- bis hanfkorngross und central mehr gelblich getrübt im Lungenparenchym gleichmässig eingestreut sitzen.

In der Regel findet man bei akuter Miliartuberkulose irgendwo im Körper, am häufigsten an den Lungenspitzen oder in den Lymphdrüsen eine ältere käsige und lokalisierte Tuberkulose als Ausgangspunkt der terminalen und regelmässig lethalen Auto-Infektion.

Die akute Miliartuberkulose der Lunge als Teilerscheinung der generalisierten Miliartuberkulose mit gleichzeitiger Eruption der Knötchen in zahlreichen Körper-Organen (Leber, Milz, Nieren) bildet etwa 8—10 Prozent aller tödlichen Tuberkulosefälle.

Die entzündliche Lungentuberkulose.

Es gibt kaum eine Krankheit, die anatomisch und klinisch eine solche Mannigfaltigkeit und Vielgestaltigkeit im Verlaufe zeigt, wie die Lungentuberkulose. Neben akuten Formen, die in wenigen Wochen tödlich enden, sehen wir solche, die im Verlaufe von Monaten und Jahren allmählich sich ausbreiten, häufig recidivieren, Stillstände machen, mit oder ohne Mischinfektion verlaufen.

Warum in einem Falle die Tuberkulose rasch verläuft, in anderen Fällen chronisch und langsam, über Jahre, sogar Jahrzehnte sich hinziehend, ist wenig aufgeklärt; neben der individuellen Resistenz und Disposition spielen Zufälligkeiten (Arrosion von Gefässen) und schwächende Einflüsse offenbar eine grosse Rolle. Von besonderem Einflusse ist jedenfalls das Alter: bei Kindern und jugendlichen Individuen hat die Tuberkulose eine entschiedene Neigung zu raschem Verlaufe, bei älteren und alten Menschen beobachten wir häufig eine gewisse Gutartigkeit des Prozesses, langsameren Verlauf, weniger Neigung zur Destruktion, eine grössere Tendenz zu fibrösen und produktiven Entzündungen.

Während eine verschiedenartige Virulenz der Infektionserreger bis jetzt nicht exakt bewiesen ist, spielen erbliche Anlage, das Lebensalter, äussere Schädlichkeiten (Beschaffenheit der Luft, schwächende Einflüsse etc.), soziale Verhältnisse (Beruf, Nahrung, Alkoholismus) im Verlauf der Tuberkulose eine wichtige Rolle. — Die sogenannte tuberkulöse Phthise ist meist ein durch Mischinfektion (accidentelle Staphylo- Diplo- und Streptococcen-Infektion) komplizierter Prozess; das sogenannte hektische Fieber der Phthisiker beruht meist auf Streptococcen-Infektion und gehört in die Gruppe der septischen Fieber.

Die Lungentuberkulose beginnt in der Lungenspitze und verursacht daselbst zunächst eine umschriebene Entzündung mit Ausgang in Verkäsung oder fibröse schwielige Verdichtung (schieferig-narbige

Herde von unregelmässiger Form, meist dicht unter der Pleura gelagert, mit Adhäsiv-Pleuritis einhergehend). In den schieferig-schwieligen Herden finden sich meist hanfkorn- bis kirschengrosse käsige Herde (Taf. 28a) eingelagert, die gut abgekapselt häufig die Neigung zur mörtelartigen Eindickung und Verkalkung zeigen. — Im ungünstigen Falle sieht man am Rande der käsigen Herde kleinste graue und graugelbliche Knötchen (Miliartuberkel), infolge regionärer Infektion entstanden, die allmählich oder rasch wachsend, mit dem primären Herde verschmelzen und dessen Vergrösserung begünstigen.

Von der Lungenspitze aus verbreitet sich der tuberkulöse Prozess zunächst über den Oberlappen nach abwärts, teils auf dem Wege der Kontinuität, durch Vermittlung der Lymphbahnen, oder bei Kommunikation mit einem Bronchus auf dem Wege der Aspiration intrabronchial in die bis dahin normalen Teile der Lunge. Infolge der intrabronchialen Verschleppung des tuberkulösen Giftes entwickeln sich in centrifugaler Richtung eine Reihe von Prozessen, die teils als bronchopneumonische, teils als peribronchitische tuberkulöse Entzündungen (Taf. 30) aufzufassen sind. Im günstigen Falle und bei einer gewissen Resistenz der Patienten entstehen vorwiegend fibröse Formen der Peribronchitis (Peribronchitis fibrosa et nodosa), die in lobulärer oder gregaler Anordnung das gesunde Lungengewebe durchsetzen: man sieht grau-schieferige derbe Herde, deren Ränder infolge regionärer und continuierlicher Infektion von einem Kranz kleinster grauer und grau-gelblicher Knötchen umgeben sind. Oder es finden sich in den mittleren und unteren Lungenabschnitten ausgesprochen lobuläre, rötlich-grau gefärbte, morsche oder gelblich-käsige — meist bronchopneumonische — Herde, im schlimmsten Falle so massenhaft, dass sie konfluieren und aus der käsigen Lobulär-Pneumonie eine lobäre subakute Pneumonie (Taf. 29) sich entwickelt. Im letzteren Falle ist die Lunge voluminös, von bedeutendem Gewichte, von leber-

Tab. 29. **Subakute käsige Tuberkulose der Lunge.**

Fast der ganze Oberlappen von derber, leberartiger Konsistenz; das Gewebe luftleer, schneidet sich derb; die Schnittfläche von ziemlich gleichmässiger weiss-gelblicher Farbe, morsch, bröcklig. Nach oben sieht man zwischen den konfluierenden käsig infiltriertenLobulis noch rötlich gefärbte Spuren von lufthaltigem Gewebe; an einzelnen Stellen ausserdem beginnende ulceröse und cavernöse Einschmelzung.

Im Unterlappen nur vereinzelte hanfkorn- bis halbbohnengrosse, unregelmässige käsige Herde. In der Lungenwurzel eine schieferig verfärbte peribronchiale Lymphdrüse, in deren Parenchym einzelne käsige tuberkulöse Heerde eingelagert sind.

---

artiger Konsistenz, das Gewebe luftleer, brüchig, die Schnittfläche von weiss-gelblicher Farbe, blutleer.

Die tuberkulöse Pneumonie, — als maligne, rasch sich ausbreitende und das Lungengewebe zerstörende Entzündung — kommt demnach lobär, lobulär und sublobulär vor: die letztere stellt eine Art von miliarer käsiger Pneumonie dar, wobei die alveoläre Struktur mikroskopisch noch erkennbar ist, während im ächten Miliar- oder Solitärtuberkel (tuberkulöses Granulom) dieselbe verloren gegangen ist.

Die *cirrhotischen Prozesse,* die bei verschlepptem, über Monate und Jahre sich hinziehendem Verlaufe der Tuberkulose eine wichtige Rolle spielen, sind das Produkt chronisch interstitieller produktiver Entzündung, meist mit reichlichen Pigmentmassen (Russ) beladen: schieferige Cirrhose oder Induration. Das Gewebe ist dabei in der Hauptsache derb, knirscht unter dem Messer; daneben finden sich streifige und verästelte weissliche Bindegewebszüge, die den verdickten Scheiden der feinen Bronchien und Gefässe entsprechen. — Die Cirrhose hat die Neigung, sich progressiv von der Spitze auf die übrigen Teile des Oberlappen fortzusetzen; hie und da findet man in verkleinertem Masstabe denselben Prozess in der Spitze der Unterlappen, wobei in bezug auf Ausbreitung ebenfalls eine absteigende Tendenz bemerkbar ist. — Die etwa noch restierenden Teile des Lungenparenchyms zeigen desquamative und degenerative Veränderungen im Bereich der Alveolar-Epithelien oder Übergänge zur Nekrose und Verkäsung: solche Teile erscheinen förmlich ge-

Lith. Anst. v. F. Reichhold, München.

sprenkelt, manchmal granitartig verfärbt. Infolge der Schrumpfung des Lungenparenchyms findet sich sekundäre Erweiterung der Bronchien, Verkleinerung des Thoraxraumes, besonders in seinen oberen Abschnitten.

Einer besonderen Besprechung bedarf der *Vorgang der Cavernenbildung*. Die ersten Anfänge der Höhlenbildung sind auf umschriebene käsig-nekrotische Prozesse an der Lungenspitze (Taf 28a) zurückzuführen, die die Wandung eines Bronchus ergreifen; entweder von der nekrotischen Wandung des Bronchus aus oder auch durch puriforme centrale Erweichung des Herdes entsteht zunächst ein ulceröser Defekt in der Wand des Bronchus, der unter fortschreitender Entleerung der erweichten käsigen und abgestorbenen Teile sich langsam vergrössert. Die ursprünglich hanfkorn- bis erbsengrosse Caverne vergrössert sich durch fortschreitenden Zerfall der Wandschichten, wobei die Nekrose teils durch die Wirkung der Tuberkelbacillen, teils durch diejenige accessorischer Eiterpilze bewirkt wird. Findet sich in der Umgebung der frisch entstandenen Caverne cirrhotisches Gewebe, so stösst der nekrotisch-destruierende Prozess auf grossen Widerstand. Rasche Vergrösserung der Cavernen wird öfters begünstigt durch Konfluenz benachbarter Cavernen; auf diese Weise entstehen grössere buchtige und sehr unregelmässig gestaltete Höhlen mit unregelmässigen Wandungen, mit trabekulären Vorsprüngen und zahlreichen Ausbuchtungen. Während die Initialstadien der Cavernen auf dem Wege der narbigen Konstriktion wahrscheinlich obliterieren können, tragen Cavernen von Umfang einer Erbse und darüber alle Bedingungen zu progressivem Wachstum in sich.

Am lebenden Patienten lassen sich Cavernen, die vermöge ihres Sitzes oder ihrer Kleinheit der physikalischen Diagnose unzugänglich sind, vielleicht aus dem Bacillengehalt des Sputums erkennen. — Die Bildung multipler kleiner Cavernen (Taf. 30) in den späteren und terminalen Stadien der Tuberkulose, meist mit multipler käsiger Lobulär-Pneumonie Hand in Hand gehend, wird

in hohem Grade begünstigt durch accidentelle Mischinfektion durch Eiterpilze, so dass diese rasch entstehenden und vielfach mit Eiter gefüllten Cavernen zum Teil wenigstens in das Gebiet der Lungen-Abscesse gehören. — Dieselben finden sich häufig in grösserer Zahl im tuberkulös erkrankten Lungengewebe eingestreut und führen vermöge der Raschheit ihrer Entstehung bei subpleuraler Lage öfters zum terminalen Pyo-Pneumothorax. Bei multipler Abscessbildung, die auch durch die pyogene Wirkung der Proteïne der Tuberkelbacillen erzeugt werden kann, sieht das Lungengewebe auf der Schnittfläche wie durchlöchert (Taf. 30) aus, ähnlich einem Schwamm, dessen Poren und Lücken von Eiter und eitergemischten Zerfallsprodukten ausgefüllt sind.

Bei all' diesen entzündlichen, fibrösen und käsigen Prozessen finden sich meistens zwischen und neben den erkrankten Lungenteilen akute und subakute Miliartuberkel eingestreut, ähnlich wie auch auf der bedeckenden Pleura Miliartuberkel und sekundäre tuberkulöse Entzündungen überaus häufig angetroffen werden.

Selbstverständlich werden von den beschriebenen käsig-nekrotischen Prozessen nicht selten auch Gefässwandungen betroffen; sobald die inneren Schichten der Intima ergriffen werden, findet eine reichliche Invasion von Tuberkelbacillen in die Blutbahn statt: es kommt zu hämatogener Allgemein-Infektion, zu akuter terminaler generalisierter Miliartuberkulose. Ausserdem kommt es häufig zu einer mehr gutartig und langsamer verlaufenden Form der Metastasenbildung (*„chronische oder subchronische Miliartuberkulose"*), wobei nur einzelne entfernter liegende Organe, (namentlich Milz, Nieren, Gehirn, Knochen, Gelenke) in Mitleidenschaft gezogen werden und bei der Sektion von einzelnen oder zahlreichen grösseren tuberkulösen Herden („Solitärtuberkeln") durchsetzt angetroffen werden; die Produkte dieser sekundären metastatischen Tuberkulose sind in bezug auf Lokalisation und Dauer sehr unbeständig.

Versuchen wir zum Schlusse das Bild zu zeichnen, wie es *bei lethaler Lungentuberkulose in der Mehrzahl der Fälle auf dem Sektionstische zu sehen ist*, so beobachten wir zunächst in der Mehrzahl der Fälle bei Untersuchung der Pleurablätter alle möglichen Grade und Stadien der Pleuritis: von der wenige Tage alten sero-fibrösen bis zur eiterigen und hämorrhagischen Entzündung mit und ohne Eruption von Tuberkeln in den Pleurablättern —; oder über den oberen Teilen des erkrankten Lungenparenchyms finden sich alle Grade der adhäsiven Pleuritis mit zarten spinnwebenartigen Synechien oder derben, bis fingerdicken, fast unlösbaren Schwarten; die Lungen im Gewicht meist vermehrt, die oberen Teile eingesunken, die unteren voluminös.

Das Parenchym selbst zeigt regelmässig das Bild der recurrierenden Erkrankung: In der Lungenspitze, wie im Bereich des ganzen Oberlappens ältere schieferig-cirrhotische und schwielige Prozesse mit Cavernen; überaus häufig findet sich die Lungenspitze in eine Caverne von Hühnerei- bis Faustgrösse umgewandelt, die bei der meist etwas gewaltsamen Herausnahme einreisst.

Neben der grossen Spitzencaverne häufig im Bereich des Oberlappen eine grössere Zahl unregelmässiger älterer oder frischerer Cavernen: die Schnittfläche bietet dann ein förmlich spongiöses Aussehen, sieht wie durchlöchert aus; die sparsamen Reste des Lungengewebes mehr oder weniger luftleer, teils schieferig verfärbt und fibrös verdichtet oder von frischen und älteren käsigen Herden durchsetzt. In den mittleren Teilen der Lunge daneben splenisierte gallertartig glänzende, grau gefärbte Partien (froschlaichartiges Infiltrat, desquamative Pneumonie) oder lobuläre käsige morsche Herde von teils derberer Konsistenz, teilweise in Erweichung begriffen. — In den Unterlappen findet sich meist akuter und subakuter Nachschub, häufig in Form der tuberkulösen Aspirationspneumonie als lobuläre käsige Infiltrate oder

Tab. 30. **Subakute und chronische Tuberkulose der Lunge.**

In dem rötlich gefärbten, wenig blutreichen, aber lufthaltigen Lungengewebe finden sich eingestreut eine grössere Zahl meist unregelmässiger, grau-weisslicher, hie und da etwas schieferig gesprenkelter Herde; dieselben sind von morscher, käseartiger Konsistenz, von der Umgebung scharf abgegrenzt; die kleinsten, stecknadelkopf- bis hanfkorngross, lassen öfters im Centrum das Lumen eines kleineren Bronchus erkennen (tuberkulöse Peribronchitis und Bronchopneumonie). Die grösseren Herde, vielfach durch Konfluenz kleinerer Herde entstanden, zeigen namentlich in den oberen Abschnitten der Lunge stellenweise centrale Einschmelzung, beginnende Cavernenbildung; die kleinen unregelmässigen, mit käsigem Eiter und Zerfallsmassen gefüllten Cavernen kommunicieren vielfach mit den Bronchien.

An der Lungenwurzel sieht man schieferig verfärbte, russhaltige peribronchiale Lymphdrüsen eingelagert, die stellenweise beginnende Verkäsung erkennen lassen.

Als Nebenbefunde wurden bei dem 27jährigen Patienten (Nr. 628, 1894) tuberkulöse adhäsive Pleuritis, sekundäre ulceröse Darmtuberkulose und allgemeine hochgradige Abmagerung konstatiert.

---

peribronchitische in Gruppen angeordnete Herde (gregale Tuberkulose), daneben ältere grau-schieferige Herde von derberer Konsistenz, umgeben von einem Kranz akuter grauer Miliartuberkel. In den Spitzen der Unterlappen öfters kleine Cavernen. Dazwischen in dem noch lufthaltigen Gewebe einzelne miliare bis erbsengrosse disseminierte Tuberkel, die häufig durch die Pleura hindurch schimmern; zahlreiche Übergänge zwischen proliferierenden Prozessen (Miliartuberkeln, infektiösen Granulomen) und entzündlichen Vorgängen finden sich in vielfachen Variationen und Kombinationen.

Sehr häufig entwickeln sich in den bis dahin verschonten Abschnitten der Lunge terminale accidentelle entzündliche Prozesse: fibrinöse, lobuläre und lobäre Pneumonie mit consecutiver exsudativer Pleuritis, im Falle die Pleurahöhle nicht von früher her obliteriert ist. — Alle die zahlreichen und in mannigfachen Kombinationen vorkommenden Veränderungen sind der Lokalisation nach dadurch charakterisiert, dass in den oberen Abschnitten der Lunge vorzugsweise die älteren, ulcerösen und indurativen Prozesse, in den mittleren und unteren Abschnitten die rasch

Lith.Anst.v.F.Reichhold, München.

entstandenen terminalen entzündlichen Prozesse (desquamative und käsige Pneumonie, Aspirations-Pneumonie, akute und subakute Tuberkel) vorkommen In manchen Fällen sind die Zerstörungen der Lunge so weit vorgeschritten, dass nur etwa $^1/_5$—$^1/_6$ der Gesamtlunge noch funktionstüchtig angetroffen werden.

Entsprechend der Polymorphie des anatomischen Bildes und dem häufig langsamen, über viele Monate und Jahre sich hinziehenden Verlaufe finden sich bei der Lungentuberkulose wie bei keinem anderen pathologischen Prozess fast alle Vorgänge mosaikartig vertreten, die in das Gebiet der allgemeinen Pathologie einschlagen; ich nenne nur die verschiedenen entzündlichen Prozesse mit ihren zahlreichen Produkten und Ausgängen, die proliferierenden und neoplastischen Vorgänge, die regressiven Metamorphosen (fettige und hyaline Entartung, Verkäsung, Verkalkung): all' diese zahlreichen Prozesse finden sich nebeneinander und nacheinander (ein wahrer „Mikrokosmus") bei der recurrierenden Tuberkulose in der erkrankten Lunge zusammengedrängt und erklärt sich daraus die Schwierigkeit einer präzisen und erschöpfenden Schilderung dieser mannigfaltigen Vorgänge, die ausserdem ätiologisch in bezug auf lokale und allgemeine Disposition, in bezug auf spezifische und Misch-Infektion und Intoxikation eine Variabilität und Vielseitigkeit bieten, wie kaum eine andere Organerkrankung.

Syphilis der Lunge.

In der Lunge kommen syphilitische Prozesse bei Erwachsenen sehr selten vor; Gummata, bis hühnereigrosse mit Neigung zur Nekrose und Cavernenbildung namentlich in den mittleren und unteren Teilen der Lunge, werden hie und da beobachtet, manchmal verbunden mit interstitieller umschriebener Pneumonie. — Bei *congenitaler Syphilis* der neugeborenen Kinder finden sich öfter in der Lunge spezifische Prozesse: zunächst Gummata, die erweichen

und abscessähnliche Höhlen zu erzeugen vermögen ferner die sogenannte weisse Pneumonie bei totgeborenen Kindern oder solchen, die nur kurze Zeit nach der Geburt gelebt haben; bei letzteren erscheint die Lunge luftleer oder enthält nur Spuren von Luft, ist von grauweisslicher oder rötlichweisser Farbe, das histiologische Bild ungefähr wie bei Desquamativ-Pneumonie. Endlich kommt eine luetische interstitielle Pneumonie vor bei Kindern, die nur eine beschränkte Lebensfähigkeit zeigen; die Lungen erscheinen vergrössert, von grauroter Farbe, derb, der Luftgehalt erheblich vermindert infolge der Verkleinerung der Alveolen sowie der zelligen und bindegewebigen Verdichtung des Stroma's.

Neubildungen der Lunge.

Primäre Neubildungen sind sehr selten; hie und da beobachtet man primären Krebs der Lunge oder Bronchien, ferner Enchondrom, multiple Osteome, Dermoid-Cysten. Häufig dagegen finden sich in der Lunge metastatischer Krebs (Taf. 32) oder Sarkom, beide in Form multipler, meist subpleural gelagerter Knoten von verschiedener Grösse.

Parasiten der Lunge.

Abgesehen von *pflanzlichen Mikro-Parasiten*, die die regelmässige Ursache der so häufigen und mannigfaltigen Entzündungen der Lunge darstellen und offenbar hier wenig Hindernisse für ihre Ansiedlung und Vermehrung finden, kommen tierische Parasiten überaus selten in der Lunge vor, höchstens Echinococcus.

Krankheiten der Pleura.

(Taf. 31; Taf. 32).

Verletzungen der Pleura führen meist zu Bluterguss in den Pleurasack (Hämatothorax); bei penetrierenden Brustwunden oder bei gleichzeitiger Ver-

letzung der Lunge dringt häufig gleichzeitig Luft in den Pleura-Raum (Hämato-Pneumothorax).

Lufteintritt in den Pleurasack — *Pneumothorax* — kommt in der Regel vor infolge von Perforation der Lungenpleura durch subpleurale Cavernen, Abscesse oder Brandherde der Lunge; die weitaus häufigste Ursache ($^4/_5$ aller Fälle) sind ulceröse, rasch entstandene Prozesse bei recurrierender Lungentuberkulose; meist in Verbindung mit eiteriger Pleuritis (Pyo-Pneumothorax). — Nach Eröffnung der Bauchhöhle erscheint das Zwerchfell der betreffenden Seite nach unten vorgewölbt; beim Einstechen in einen Intercostalraum entweicht die Luft mit zischendem Geräusch. Die Lunge findet sich entsprechend collabiert und retrahiert, wodurch die Perforationsöffnung öfters verkleinert wird. — Bestehen gleichzeitig ältere partielle Pleura-Verwachsungen, so ist der Pyo-Pneumothorax abgesackt. Auf die umgebenden Organe wirkt die abnorme Luftansammlung im übrigen ähnlich wie ein pleuritisches Exsudat. Je nach dem Verhalten der kritischen Perforations-Öffnung unterscheidet man folgende Formen: *1. Geschlossener Pneumothorax,* wenn die intrathoracische Luft dauernd abgesperrt ist infolge von Verschluss der Perforation sowohl bei der In- wie auch bei der Exspiration. *2. Offener Pneumothorax,* wenn der lufthaltige Raum sowohl bei der In- wie Exspiration mit den lufthaltigen Räumen der Lunge oder bei Perforation der Thoraxwandung mit der äusseren Luft communiciert. *3. Ventil-Pneumothorax,* wenn bei der Inspiration Luft eindringt, die bei der Exspiration nicht zu entweichen vermag. Dabei steigert sich der intrapleurale Druck soweit, bis schliesslich keine Luft mehr eindringen kann. Ausserdem beobachtet man Übergangsformen.

Hydrops der Pleurasäcke (Hydrothorax) ist charakterisiert durch Erguss seröser Flüssigkeit in die Pleurahöhle, wobei die Pleurablätter normales Verhalten zeigen, glatt, glänzend und durchscheinend sind. Das seröse Transsudat ist meist weingelb, hell,

hie und da hämorrhagisch, in der Regel doppelseitig und entwickelt sich entweder als Teilerscheinung allgemeiner Wassersucht oder Hand in Hand mit terminalem Lungenödem (chronischer oder akuter Hydrothorax); einseitig findet sich das seröse Transsudat der Pleurahöhle öfters bei adhäsiver Obliteration der anderen Pleurahöhle, oder wenn Tumoren des Mediastinums, Aneurysmen der Brustaorta auf die entsprechenden Stämme der Lungenvenen komprimierend und verengernd wirken. Entsprechend der Menge des Transsudats, die bis zu 2—3 Liter betragen kann, erscheinen die hinteren und unteren Lungenabschnitte collabiert und komprimiert (*Compressions-Atelektase*).

Entzündung der Pleura. Pleuritis.

Die Pleuritis, eine überaus häufige Erkrankung, kommt in zahlreichen Formen und Abstufungen vor, die nach der Dauer in akute, subakute und chronische, ätiologisch in infektiöse und nicht infektiöse, den Resultaten nach in exsudative und produktive (adhäsive) Formen — mit zahlreichen Übergängen — unterschieden werden.

Entsprechend der vorwiegend sekundären Natur der Pleuritis hängen Dauer und Form der Entzündung meist ab von der Natur und dem Verlauf der primären zahlreichen Lungenaffektionen, namentlich der pneumonischen und tuberkulösen Prozesse. Bei letzteren finden wir meist recurrierende Formen der Pleuritis: über den oberen Teilen der Lunge adhäsive abgelaufene Pleuritis, über den mittleren und unteren Abschnitten der Lunge recente meist exsudative Pleuritis. Ausser von der Lunge aus (metapneumonische Pleuritis) entsteht die Pleuritis auch fortgesetzt von anderen benachbarten Organen: vom Mediastinum, von den Lymphdrüsen der Lungenwurzel und des Mittelfells, vom Herzbeutel, von der Bauchhöhle aus, hie und da auch hämatogen und metastatisch von entfernt liegenden Organen aus.

Anatomisch lassen sich *folgende Hauptformen* unterscheiden:

1. die *faserstoffige Entzündung*, Pleuritis fibrinosa oder sicca. Die Pleura erscheint mehr oder weniger gerötet, von fleckigen Ekchymosen durchsetzt, leicht getrübt, von mattem Glanze und sammtartigem Aussehen; ein zarter, grauer, faserstoffiger Belag lässt sich mit dem Messer abstreifen. Sehr bald gesellt sich zu dem sparsamen geronnenen Exsudat ein flüssiges hinzu: es entsteht

2. die *serös-faserstoffige Entzündung*, Pleuritis sero-fibrinosa, die namentlich bei fibrinöser (croupöser) Pneumonie beobachtet wird. Infolge der Zunahme der fibrinösen Exsudatmassen sehen wir die Pleurablätter mit undurchsichtigen, weisslichen oder weissgelblichen, $^1/_2$—1 cm dicken Pseudomembranen bedeckt, deren Oberfläche zahlreiche netzförmige und zottige Hervorragungen zeigt. Die tieferen, direkt der Pleura aufgelagerten Teile des Exsudats zeigen sehr rasch innigere Verklebung mit der entzündeten Serosa, beginnende Organisation und damit Übergang zur produktiven Entzündung. Im günstigen Falle, namentlich wenn die Exsudatmassen wenig umfangreich sind, kommt es zu Resorption der flüssigen Bestandteile, zur definitiven Verschmelzung der sich berührenden Flächen und unter Obliteration der Pleurahöhle zur Adhäsiv-Pleuritis. — Nicht selten ist das serös-fibrinöse Exsudat mit Blut gemischt: hämorrhagische Pleuritis, die namentlich bei Tuberkulose, geschwächten und kachektischen Patienten vorzukommen pflegt.

3) die *eiterige Pleuritis* (Empyem) entwickelt sich öfters aus der vorhergehenden Form oder zeigt schon von Beginn an ihren infektiösen Charakter, ist von vorneherein schon eiterig. Im ersteren Falle finden sich neben dem eiterigen Erguss mehr oder weniger halbweiche, von Eiter durchsetzte, faserstoffige Auflagerungen oder die serös-eiterige oder rahmig-eiterige Flüssigkeit ist untermischt mit zahlreichen

Fibrinflocken. Die Pleurablätter sind bei längerer Dauer regelmässig fibrös verdickt, undurchsichtig, mit einem pyogenen eiterig-fibrinösen Belag bedeckt. Die eiterige Pleuritis wird namentlich beobachtet bei Lungentuberkulose, nach bösartigen Pneumonien, Lungenabscess. Durchbruch in die Lunge und in einen Bronchus kann sich anschliessen, selten Durchbruch nach aussen; die Heilung erfolgt häufig im Anschluss an Thoracocentese und wird in hohem Grade begünstigt durch operative Entleerung des Exsudats (Rippen-Resektion). Durch Radikal-Operation erzielt man in 50—80% der Fälle Heilung.

Eine Varietät der eiterigen Pleuritis ist die *jauchige Pleuritis* (putrides Empyem); das Exsudat ist übelriechend und enthält neben Eiterpilzen regelmässig Fäulniserreger. — Eiterige Exsudate können unter Umständen monatelang stabil bleiben; das Exsudat dickt sich ein, wandelt sich in eine käsige Masse um. Die Pleurablätter sind dann meist enorm verdickt, bilden eine starre, brettartige, manchmal verkalkte Hülle um die Exsudatmassen. — Jede exsudative Pleuritis führt zu sekundären Veränderungen der umgebenden Organe, unter denen die partielle oder totale Atelektase und damit die funktionelle Schädigung der Lunge die Hauptrolle spielen. Bei mässigen Exsudatmassen finden sich vorwiegend die unteren und hinteren Lungenabschnitte komprimiert und atelektatisch; bei reichlichen Exsudaten liegt die auf den Umfang einer kleinen Hand verkleinerte Lunge als flache kuchenartige Masse nach oben und innen auf der Lungenwurzel, ist vollständig luftleer. Die Intercostalräume werden nach aussen, das Zwerchfell nach unten vorgewölbt, das Mediastinum und der Herzbeutel werden nach der entgegengesetzten Seite verdrängt. — Mit der Resorption des Exsudats werden die vorher luftleeren Lungenteile wieder lufthaltig; je länger das Exsudat und damit die Compression gedauert hat, um so schwieriger und unvollkommener die Ausdehnung der Lunge. Die Schädigung der

Lunge durch die geheilte abgelaufene Pleuritis wird immer um so geringer sein, je rascher der Verlauf der Pleuritis und die Resorption des Exsudats sich vollziehen. In der Mehrzahl der Fälle von adhäsiver Pleuritis — namentlich bei vollständiger Obliteration des Pleuraraumes — wie sie bei Sektionen zufällig angetroffen werden, ist die Lunge verkleinert. — Bei stärkerer Schrumpfung der Lunge kommt es zur Verkleinerung des entsprechenden Thorax-Raumes, zur Verbiegung der Wirbelsäule (Scoliose) nach der gesunden Seite, während auf der Seite der schrumpfenden Pleuritis die Schulter nach abwärts sinkt. Längere Zeit bestehende Pleura-Exsudate behindern den Lungenkreislauf, führen bei einigermassen günstigen Ernährungsverhältnissen zur Dilatation und Hypertrophie der rechten Herzhälfte, zu peripherer venöser Stauung, häufig auch zu chronischer Bronchitis. — Fortsetzung des Prozesses auf den Herzbeutel, seltener auf das Peritoneum des Zwerchfells wird öfters beobachtet.

Ätiologie: Obwohl Erkältungen, Überanstrengungen und Traumen als disponierende Momente eine gewisse Rolle spielen (bei Männern tritt die Pleuritis 3—4 mal häufiger auf als bei Frauen), ist die Mehrzahl der Pleuritiden infektiösen Ursprungs. — Auch die anscheinend gutartige *sero-fibrinöse Pleuritis* lässt öfters pyogene Spaltpilze als Ursachen nachweisen, ausserdem ist sie häufig indirekt tuberkulösen Ursprungs, entwickelt sich durch eine Art von Fernwirkung im Anschluss an latente oder nachweisbare Lungentuberkulose oder an infektiöse croupöse Pneumonie. — Bei der eiterigen Pleuritis finden sich ausser den Eiterpilzen (meist Streptococcen) häufig Pneumococcen, auch ausnahmsweise Tuberkelbacillen. — Bei längere Zeit bestehendem Empyem können die Mikroorganismen fehlen, weil sie abgestorben sind; in anderen Fällen (Tuberkulose) sind die Mikroparasiten so sparsam vorhanden, dass sie nur durch den Tierversuch nachweisbar sind.

Tab. 31. **Akute tuberkulöse sero-fibrinöse und hämorrhagische Pleuritis.**

Im linken Pleurasack ungefähr 3 Liter serös-hämorrhagischer Flüssigkeit. Die Lunge stark verkleinert. Die Pleura mit zarten, rötlich verfärbten, faserstoffigen Auflagerungen bedeckt; nach Entfernung derselben sieht man zahlreiche miliare graue Knötchen (Miliartuberkel) aufgelagert. An der Lungenspitze — wahrscheinlich als Ausgangspunkt der tuberkulösen Pleuritis — ein käsig-tuberkulöser, offenbar älterer Herd. Im Lungenparenchym (links unten durch die Pleura durchscheinend) ebenfalls miliare Tuberkel in mässiger Zahl. — Bei dem 59jährigen Patienten (Nr. 7, 1895) fand sich ausserdem chronische fibröse Endocarditis der Aortaklappen, Lebercirrhose, Induration der Nieren und Milz mit bedeutender Schwellung der letzteren.

Tab. 32. **Carcinom der Pleura, Pleuritis carcinomatosa bei primärem Magen-Carcinom.**

In der grösstenteils durchsichtigen Pleura sieht man zahlreiche grauweissliche Flecken, flachen Herden entsprechend, die sich meist in das Lungengewebe hinein erstrecken, teilweise konfluierend; an einzelnen Stellen eine zarte grauweisse netzartige Zeichnung. Die Lungen selbst sehr voluminös, das Gewicht stark vermehrt (linke Lunge = 800 gr; rechte Lunge = 980 gr), von milzartiger Konsistenz. Auf der Schnittfläche sieht man hellgraue unregelmässige Herde eingestreut — ähnlich wie bei fibröser tuberkulöser Peribronchitis; im Unterlappen kleinere — meist stecknadelkopf- bis hanfkorngrosse — Knötchen und Knoten von ähnlicher Beschaffenheit.

Bei der 29jährigen Patientin (507, 1895) fand sich als Todesursache: Carcinom des Magens und zwar lokalisiert in dem Pylorusteil, übergreifend auf den linken Leberlappen; sekundäre Carcinose der epigastrischen, retroperitonealen und intrathoracischen Lymphdrüsen, der Lungen und der Pleura (in letzterer in Form einer krebsigen subpleuralen Lymphangitis). Der Fall erscheint, abgesehen von seinen anatomischen Eigentümlichkeiten, bemerkenswert durch das relativ jugendliche Alter der Patientin.

Die *tuberkulöse Pleuritis* (Taf. 31) ist wohl zu unterscheiden von der Pleuritis sero-fibrinosa, purulenta oder adhäsiva, welche sekundär bei Lungentuberkulose in allen möglichen Komplikationen angetroffen wird. — Die meist akut oder subakut verlaufende tuberkulöse Pleuritis ist charakterisirt durch Eruption von zahlreichen, häufig an der Grenze der Sichtbarkeit stehenden Miliartuberkeln, die in der getrübten, mehr oder weniger verdickten, manchmal leicht fibrös umgewandelten Pleura eingestreut sind; das Exsudat selbst

Lith. Anst. v. F. Reichhold, München.

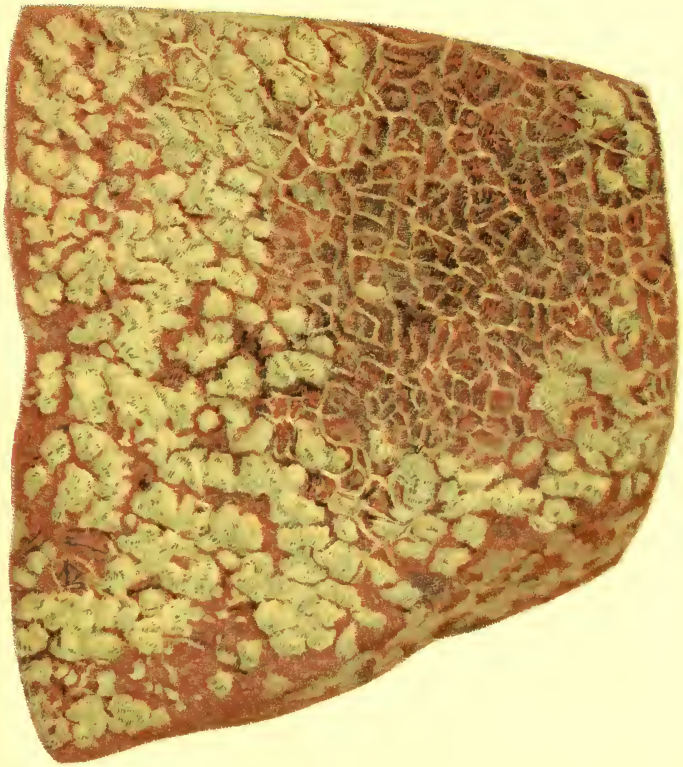

Lith.Anst.v.F.Reichhold, München

ist sero-fibrinös, häufiger hämorrhagisch oder eiterig (Mischinfektion durch accidentelle Eiterpilze). Bei längerer Dauer und subakutem Verlaufe finden sich in der stärker verdickten, grauweisslich verfärbten Pleuraschwarte gelbliche verkäste Knötchen und Herde eingestreut. — Die früher vielfach bestandene Ansicht, dass bei ungünstigem Verlaufe einer Pleuritis (Eindickung und Verkäsung des Exsudats, mangelhafte Resorption desselben) sekundär sich leicht Tuberkulose sowohl der Pleura als auch der Lunge entwickeln könne, ist nach dem jetzigen Stande unserer Kenntnisse dahin zu modifizieren, dass die Mehrzahl der anscheinend spontanen Pleuritis-Fälle entweder direkt tuberkulösen Ursprungs ist oder indirekt im Anschluss an latente und lokalisierte Lungentuberkulose entsteht.

Im Endstadium der tödlichen Lungentuberkulose findet sich fast regelmässig das *typische Bild der recurrierenden Pleuritis:* an der Lungenspitze und über dem Oberlappen alte adhäsive, häufig schwartige Pleuritis, über den mittleren und unteren Teilen der Lunge frische exsudative sero-fibrinöse oder eiterige Pleuritis in allen möglichen Abstufungen in bezug auf Ausbreitung und Intensität des Prozesses.

Neubildungen der Pleura finden sich am häufigsten sekundär in Form von multiplen, metastatischen Krebsknoten (Taf. 32), die häufig wachstropfenartig aufsitzen, oder in Form von Sarkomknoten. Hie und da findet sich diffuse carcinomatöse Infiltration (Lymphangitis carcinomatosa) in netzförmiger Anordnung (Taf. 32) oder schwartige diffuse Wucherung mit Obliteration der Pleurahöhlen.

Krankheiten des Mediastinums.

In dem lockeren Bindegewebe des Mittelfells kommen *entzündliche Prozesse* öfters vor, meist fort-

gesetzt von analogen Entzündungen der benachbarten Organe: der Pleurablätter, der Lungen, des Herzbeutels, des Sternums, der Wirbelsäule, des Ösophagus. Wenn die bindegewebige Hülle des parietalen Herzbeutels Sitz der Entzündung ist, so spricht man von *Pericarditis externa* oder *Mediastino-Pericarditis*. Seltener finden wir wohl abgegrenzte eiterige Entzündungen in Form von Abscessen, z. B. im vorderen Mediastinum fortgesetzt von Entzündungen des Halsbindegewebes oder bei Caries des Sternums, im hinteren Mediastinum von eiteriger Einschmelzung der Lymphdrüsen ausgehend; derartige Eiterungen können wiederum zu sekundärer Pericarditis oder Pleuritis führen.

Von *Geschwülsten* finden wir gelegentlich, abgesehen von den sekundären carcinomatösen und sarkomatösen Erkrankungen der Lymphdrüsen, primäre *Sarkome* oft von bedeutendem Umfang, seltener Dermoid-Cysten. Die mediastinalen Sarkome (meist Fibro-Sarkome und Rundzellen-Sarkome) greifen auf die benachbarten Organe über; ihre Wirkung auf dieselben verhält sich vielfach übereinstimmend mit derjenigen von Aneurysmen der Brustaorta: Compression der Hauptbronchien, der grossen Venen, des Nervus vagus.

Verdauungs-Apparat.

Krankheiten der Mundhöhle und der Zunge.

Blutungen der Mundschleimhaut werden häufig beobachtet, namentlich aus dem Zahnfleisch bei Scorbut, Hämophilie, hämorrhagischer Diathese.

Entzündliche Prozesse (Stomatitis) in verschiedenen Formen und Abstufungen:

Desquamative oder katarrhalische Stomatitis mit reichlicher Proliferation und Abstossung der Epithelien, mit vermehrter Schleimabsonderung; die Schleimhaut erscheint geschwellt, fleckig und streifig gerötet, die Zungenpapillen treten stärker hervor. Ursachen: mechanische, thermische und chemische Reize, Zahndurchbruch, akute Infektionskrankheiten (Masern, Scharlach, Pocken), Entzündungen namentlich des Rachens, die sich auf die Mundschleimhaut fortsetzen.

Chronische katarrhalische Stomatitis, meist gleichzeitig mit chronischem Rachenkatarrh bei Potatoren, starken Rauchern: grauweissliche, fleckige Verdickung der Schleimhaut, zähes, schleimiges Sekret, weisslicher Belag der Zunge mit reichlicher Pilzwucherung (Leptothrix buccalis).

Stomato-Mykose (Soor-Krankheit), durch einen Schimmelpilz (Oidium albicans) bedingt, eine superficielle Schimmelmykose des Epithels, vorzugsweise bei Säuglingen, die künstlich ernährt werden, seltener bei Brustkindern. Auf der Zungenoberfläche, am Gaumen sieht man weisse, anfangs inselförmige, später konfluierende Membranen; das Epithellager an den befallenen Stellen ist verdickt, von Pilzfäden und Sporen durchsetzt. Die Pseudomembranen sind anfangs leicht, später schwer löslich. In der Regel überschreitet die Pilzwucherung das Epithel nicht.

Stomatitis vesiculosa, pustulosa et aphthosa. Mundhöhlen-Entzündung mit Bläschen-, Pustel- und Geschwürsbildung, hie und da bei Blattern, Varicellen oder durch Übertragung des Giftes der Maul- und Klauenseuche der Rinder infolge des Genusses ungekochter Milch von derartig erkrankten Tieren.

Eiterige Stomatitis in Form umschriebener herdförmiger Prozesse im Zahnfleisch im Anschluss an cariöse Zähne wird häufiger beobachtet. Als *Parulis* bezeichnet man Abscesse mit und ohne Wurzelhautentzündung, die zwischen Zahnfleisch und Kieferknochen ihren Sitz haben.

Ulceröse Stomatitis hie und da am Zahnfleisch und den angrenzenden Teilen der Lippen-, Wangen- und Zungenschleimhaut bei Scorbut, Quecksilber-Vergiftung, namentlich bei heruntergekommenen Patienten.

Beim *Scorbut* zeigt das Zahnfleisch ein trübgraues, missfarbiges Aussehen, die Schleimhaut ist gerötet, wulstig geschwellt; die Zähne erscheinen gelockert. Infolge des Zerfalls des missfarbigen Zahnfleisches entwickeln sich öfters leicht blutende Geschwüre mit speckigem Grund. In schweren Fällen können sich ulceröse Prozesse der Lippen und Wangen, sekundäre Periostitis und Nekrose des Knochens hinzugesellen.

Toxische Stomatitis durch Quecksilber-Vergiftung (medicamentöse oder in gewissen Gewerben, namentlich in Spiegelfabriken) erzeugt ähnliches Bild wie bei Scorbut. Verwandte Veränderungen entstehen bei chronischer Blei- und Phosphor-Vergiftung.

Syphilis der Mundhöhle kommt vor als Primärinfektion infolge direkter oder indirekter Übertragung. Häufiger finden sich in der Mundhöhle infolge der allgemeinen Infektion syphilitische Papeln oder Plaques als rundliche, gerötete, leicht prominierende Stellen; später zeigen diese Efflorescenzen milchige Trübung, fast perlmutterartigen Glanz, manchmal intensive Rötung. Infolge der Wucherung der Papillen und Follikel erscheint die Oberfläche uneben. Durch Confluenz solcher Papeln können ausgebreitete Geschwüre entstehen, an

den Mundwinkeln unregelmässige Fissuren, sogenannte Rhagaden. — Die ulcerösen Prozesse gehen manchmal aus dem Zerfall gummöser Bildungen hervor, namentlich auf der Zunge. Geschwüre am harten Gaumen können mit syphilitischer Periostitis oder Ostitis im Zusammenhange stehen; tiefgreifende Caries und Nekrose des Knochens, Perforation, Kommunication mit der Nasenhöhle (Wolfsrachen) finden sich dann als Komplicationen. Glatte Atrophie des Zungengrundes als Zeichen alter abgelaufener Lues.

Gangrän der Wange (Noma, Wasserkrebs) entwickelt sich hie und da anscheinend spontan bei sehr kachektischen Kindern, die an schweren Infektionen (Typhus, Scharlach, Masern, Tuberkulose) leiden und unter ungünstigen hygienischen Verhältnissen leben.

Neubildungen der Mundorgane kommen ziemlich häufig vor: namentlich Carcinom der Lippen und der Zunge. Der Lippenkrebs, am häufigsten an der Unterlippe sitzend, kommt, ähnlich wie der Zungenkrebs, vorwiegend bei Männern vor, selten bei Frauen (10:1); das Rauchen gebeizter Tabake namentlich aus Thonpfeifen, das Rasieren mit schlecht schneidenden Messern werden als Hauptursache des Lippenkrebses beschuldigt. Man unterscheidet oberflächliche und tiefgreifende Formen. An der Zunge beginnt der Krebs meist an den Rändern.

Als *Ranula* bezeichnet man rundliche oder ovale Cysten mit fadenziehendem Inhalt, die unter der Zunge hart neben dem Frenulum ihren Sitz haben; dieselben entstehen als Retentionscysten infolge von Verstopfung und Erweiterung von Schleimdrüsen (Blandin-Nuhn'sche Drüsen), die in der Nähe der Zungenspitze ihre Lage haben. Oder die als Ranula bezeichneten Cysten entwickeln sich aus dem Ductus Whartonianus oder aus den Ausführungsgängen der Glandula sublingualis als Retentionscysten, wenn die genannten Gänge durch entzündliche Prozesse oder Steine verschlossen sind. — Ausserdem kommen im Boden der Mundhöhle vor: Lymphangiome, ferner Dermoidcysten, Kiemengang-

cysten (congenitale Cystenhygrome), die vom Halse aus sich nach oben vordrängen und den Boden der Mundhöhle emporwölben.

Bindegewebige Geschwülste kommen im Bereiche der Mundhöhle öfters zur Beobachtung: am häufigsten in Form von Fibromen und Sarkomen, ausgehend von den bindegewebigen Teilen der Schleimhaut, von der Submucosa, vom Periost und Knochen der Kiefer (Periost-Sarkome oder myelogene Sarkome). Die am Zahnfleisch sich entwickelnden Tumoren werden mit dem Sammelbegriff der „Epulis" bezeichnet.

Krankheiten des Rachens.

Entzündliche Prozesse kommen in der Schleimhaut des Rachens sehr häufig vor.

Die *akute katarrhalische Pharyngitis* (Angina catarrhalis) entsteht idiopathisch oder sekundär namentlich bei Scharlach, Masern, Pocken: die Schleimhaut ist gerötet, geschwellt, vorzugsweise am Gaumensegel und über den vergrösserten Tonsillen, mit einem zähen schleimigen oder eiterig schleimigen Belag bedeckt; die Follikel meist vergrössert (lacunäre Tonsillitis). Bei stärker eiteriger Sekretion füllen sich die Krypten der Tonsillen mit Eitermassen, die spontan über die Oberfläche hervorquellen oder bei Druck sich entleeren. Als pathogene Pilze finden sich meist Staphylo- oder Streptococcen.

Bei *chronischer Pharyngitis* sieht man neben der diffusen Verdickung der Schleimhaut die Follikel stark geschwellt: Pharyngitis granulosa; die Gaumentonsillen meist vergrössert, die Krypten mit gelblich-puriformen Massen und Pfröpfen ausgefüllt. — Bei chronischer Entzündung erscheinen die vergrösserten Tonsillen derb, mehr oder weniger schieferig-grau verfärbt, von eingedickten, mörtelartigen oder verkalkten Pfröpfen durchsetzt. Die Tonsillen sind vermöge ihres Baues (buchtige Einsenkung der Schleimhaut zwischen den Follikeln, physiologische Defekte der Epitheldecke mit continuierlicher Auswanderung der weissen Blut-

körperchen, die im Mundschleim als sogenannte Schleimkörperchen auftreten) offenbar für die Aufnahme von Infektionsstoffen sehr disponiert, wie ein Schwamm bereit, pathogene Keime aufzusaugen und zu fixieren, was vorüber passiert.

Diphtheroide Angina, Angina necrotica.

Dieselbe findet sich öfters bei sehr jungen und geschwächten Kindern, die unter ungünstigen hygienischen Verhältnissen leben, namentlich häufig im Anschluss an Scharlach, Masern, seltener an Typhus, und ist regelmässig auf Streptococcen-Infektion zurückzuführen. Die anatomischen Veränderungen meist ähnlich wie bei ächter Diphtherie.

Der Prozess geht in der Regel von den Tonsillen aus oder auch von der Schleimhaut des Nasen-Rachenraumes, verbreitet sich seltener auf Kehlkopf und Luftröhre. Die diphtheroiden Schorfe und Membranen meist von geringer Dicke, fest auf der Unterlage haftend.

Rachen-Diphtherie — Diphtheria faucium

ist ebenfalls ein spezifischer nekrotisierender und exsudativer Prozess, bedingt durch die Diphtherie-Bacillen (Löffler). Im Anschluss an Rötung und Schwellung der Schleimhaut entstehen graue und weissliche Flecken namentlich an den Tonsillen, am weichen Gaumen und Zäpfchen, die aus einem zellig-fibrinösen Infiltrat der obersten Schleimhautschichten bestehen. Das faserstoffige Infiltrat erstreckt sich in die tieferen Schichten der Schleimhaut; dasselbe zeigt ähnlich wie die Blutgefässe meist hyaline Entartung, es kommt zur Bildung hyaliner Schollen und Massen. Neben den fleckigen Schorfen bilden sich an Stelle des nekrotischen Epithels croupöse Membranen, die mehr die Tendenz zur flächenhaften Ausbreitung besitzen. Nach Abstossung der Schorfe bleiben flache Geschwüre mit zerfressenen, manchmal scharfzackigen Rändern und Grunde zurück.

Als accidentelle Prozesse beobachtet man:

Sekundäre (oder Misch-) Infektion durch Strepto-

Tab. 33. **Brandige Diphtherie der Tonsillen.**

Die Tonsillen beiderseits bis zum Umfang einer Haselnuss geschwellt, die Oberfläche unregelmässig zerklüftet, übelriechend, von schmutzig-gelb-bräunlicher Farbe; beim Einschneiden findet sich das Parenchym der Tonsillen im Zustand brandiger Nekrose. Die umgebende Schleimhaut stark gerötet und geschwellt, namentlich das Zäpfchen bedeutend verdickt, saftig glänzend. Die Zungenoberfläche von trüb brauner Farbe. — Kehlkopf frei. Nebenbefunde: Multiple Ecchymosen der Schleimhaut des Magens und Darms, der äusseren Haut; Lobulär-Pneumonie.

Knabe, $5^1/_3$ Jahre alt. Nr. 561, 1895.

---

coccen; es entwickelt sich das Bild der *septischen Diphtherie,* die zu tiefgreifenden nekrotischen Infiltraten der Rachenschleimhaut, zu schweren Allgemein-Erscheinungen führt. Oder Fäulnispilze verschiedener Art siedeln sich in den Schorfen an und es entsteht die fast regelmässig tödlich endigende *gangränöse Diphtherie* (Taf. 33). Ausbreitung der diphtheritischen und croupösen Belege auf den harten Gaumen, auf die Schleimhaut der Wangen, der Zunge und der Lippen, der Nase findet sich hie und da bei sehr schweren und meist ungünstig verlaufenden Fällen. Weiterhin beobachtet man Übergreifen und Fortkriechen des diphtheritischen Prozesses auf den Kehlkopf, die Luftröhre (absteigender Croup), Verengerung und Verschluss des Kehlkopf-Eingangs und der Glottis, teils durch die starke Schwellung der Schleimhaut, teils durch das superficielle fibrinöse Exsudat bedingt. Bei den meist schweren Fällen von Rachendiphtherie, wie sie in den Spitälern zur Aufnahme kommen, bleibt der Kehlkopf in der grösseren Hälfte frei (58 %). Ferner beobachtet man als sekundäre Komplicationen: entzündliche Schwellung der submaxillaren Lymphdrüsen und überaus häufig terminale lobuläre und lobäre Pneumonie. — Die schweren allgemeinen Symptome sowie die sekundären Affektionen innerer Organe (der Nieren, des Herzens, der Leber und Milz) beruhen auf der Wirkung der von den Diphtherie-Bacillen erzeugten Toxine oder auch bei Mischinfektion auf allgemein septischer Erkrankung.

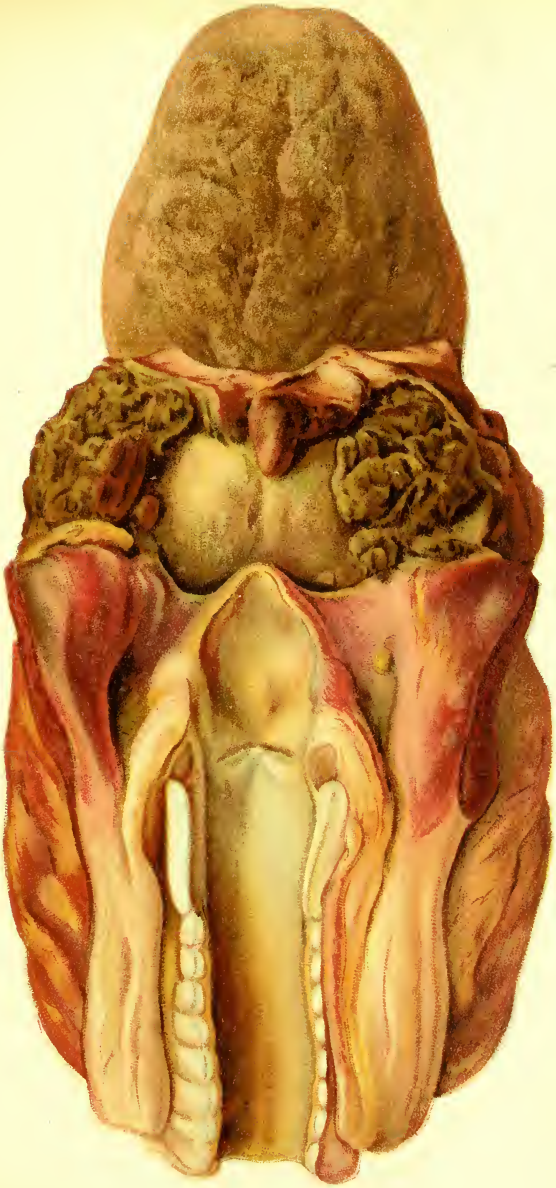

Lith.Anst.v. F. Reichhold, München

Die Diphtherie entsteht contagiös, aber auch miasmatisch; virulente Diphtheriebacillen finden sich gelegentlich im Rachen gesunder Kinder (fakultative Parasiten) und auch noch längere Zeit nach überstandener Infektion. Zur Entstehung gehört eine besondere Disposition, die bei Kindern sehr häufig, bei Erwachsenen selten angetroffen wird; das Blutserum der nicht disponierten Individuen hat antitoxische Eigenschaften.

Diphtherieähnliche Erkrankungen ohne spezifische Bacillen gehören nicht in das Gebiet der wahren Diphtherie und sind (nicht bloss im Rachen, sondern auch auf sonstigen Schleimhäuten: Blase, Darm) besser als diphtheroide oder einfach nekrosierende Prozesse zu bezeichnen.

Bei der echten Rachendiphtherie beträgt die Mortalität bis zu 50—60 %, bei diphtheroiden Erkrankungen und anderweitigen Anginen höchstens 1—4 %.

Als seltene aber meist sehr bösartig verlaufende *Formen der infektiösen Angina* sind zu bezeichnen: die

Erysipelatöse und phlegmonöse Pharyngitis.

Beide auf Streptococcen-Infektion beruhend, diffuse Entzündungen der Mucosa und Submucosa. Die Schleimhaut stark geschwellt namentlich am Kehlkopfeingang (akutes entzündliches Glottisödem), gerötet. Ist das Exsudat ein eiteriges, so erscheinen die ergriffenen Teile blass gelblich verfärbt, fast schwappend; beim Einschneiden lässt sich ein reichliches, serös-eiteriges Infiltrat ausstreifen. Häufig sind die Tonsillen ebenfalls stark geschwellt. — Solche bösartige und meist rasch (in 1—2 Tagen manchmal) tödlich verlaufende Fälle von diffuser Streptococcen-Angina entstehen entweder primär, gleichsam kryptogen ohne nachweisbare Invasionspforte — oder entwickeln sich sekundär von eiterigen oder eiterig-jauchigen Prozessen der Umgebung des Rachens, z. B. von einem tief sitzenden Abscess des Zungengrundes, von Angina Ludovici der Weichteile in der Umgebung des Bodens der Mundhöhle oder der Umgebung des Kehlkopfs,

Tab. 34. **Abscess der hinteren und seitlichen Rachenwand. (Para- und retropharyngealer Abscess.)**

Jauchiger Abscess von über Pflaumengrösse aus einer umschriebenen submucösen phlegmonösen Entzündung entstanden ohne nachweisbare Ursache. — Von dem Abscess hatte sich eine perakute Septikämie entwickelt: metastatische eitrig fibrinöse Pleuritis linkerseits, mässiger Milztumor, parenchymatöse Hepatitis.

Mann, 42 Jahre alt. Nr. 424, 1895. — Klinisch und anatomisch ein ähnlicher Befund wie bei Angina Ludovici, bei der die kryptogen entstandenen Abscesse in der Umgebung des Zungengrundes, des Unterkiefer und der Submaxillargegend angetroffen werden.

---

von retro- und parapharyngealen und prävertebralen Abscessen (Taf. 34) aus.

Syphilitische Ulcerationen und Narben finden sich hie und da im Rachen und am Zungengrund. Meist im Anschluss an Angina mit und ohne spezifische Charaktere entstehen Plaques, flache Verdickungen der Schleimhaut, selten Gummata und zuletzt flache speckige Geschwüre — oft in Verbindung mit Syphilis der Nase.

Tuberkulöse Geschwüre im Rachen sind selten; am häufigsten verbreiten sich dieselben vom Kehlkopf aus nach aufwärts; die Ulcerationen zeigen im allgemeinen dasselbe Verhalten wie im Kehlkopf.

Neubildungen im Rachen sind, abgesehen von Lymphomen der lymphoiden Organe, von bindegewebigen Polypen, die von der Wandung der Choanen oder von der Schädelbasis in den Rachen herab wuchern, selten; namentlich beobachtet man selten das primäre Carcinom der Rachenschleimhaut; sekundärer Krebs, hie und da vom Anfangsteil des Oesophagus, vom Kehlkopf oder der Schilddrüse ausgehend.

Erkrankungen der Speicheldrüsen.

Die Entzündung der Ohrspeicheldrüse (Parotitis) kommt als primäre und epidemische Erkrankung vor (Mumps). Die Drüse ist geschwellt, das Exsudat serös-zellig; im Ausführungsgang sammelt sich zähflüssiges eiterig-schleimiges Sekret an. Der regelmässige Ausgang ist der in Heilung.

Lith.Anst.v.F.Reichhold, München.

Ausserdem entwickelt sich eine *infektiöse eiterige Parotitis* sekundär im Anschluss an gewisse Infektionskrankheiten: Typhus, Scharlach etc. — nach früherer Annahme als hämatogene metastatische Entzündung, wahrscheinlicher jedoch fortgesetzt von der Mundhöhle, indem septische Keime durch den Stenon'schen Gang in das Drüsengewebe eindringen und zur eiterigen oder eiterig-jauchigen Parotitis führen. Infolge der geringen Nahrungs-Aufnahme sowie der verminderten oder sistierten Speichelabsonderung ist die Einwanderung pathogener Keime in hohem Grade erleichtert. Die Drüse erscheint geschwellt, derb, von fleischartigem Aussehen, von einem serös-eiterigen Infiltrat durchsetzt. Öfters beobachtet man Ausgang in Abscessbildung, partielle Verjauchung der Drüse, Perforation der Eiterherde in die Mundhöhle, nach aussen, in den äusseren Gehörgang; von dieser Drüsen-Eiterung oder Verjauchung aus kann sich eine lethale embolische Septico-Pyämie entwickeln.

In der Parotis kommen *Neubildungen* nicht selten vor, namentlich Sarkome in zahlreichen Modifikationen: Fibro-, Myxo-, Chondro- und Adeno-Sarkome, seltener das Carcinom.

Krankheiten der Speiseröhre.

Akute Ösophagitis, katarrhalische Entzündung der Speiseröhre, eine seltene Erkrankung. Die entzündlichen Veränderungen, am meisten ähnlich den entsprechenden Erkrankungen der Mundhöhle, sind geringfügig, hauptsächlich Proliferation und vermehrte Desquamation des Epithels. Ursachen: mechanische (Fremdkörper), chemische (starke Alkoholica) und thermische Reize; selten Prozesse, die vom Rachen aus oder umgekehrt vom Magen aus sich auf die Schleimhaut fortsetzen. Meist Heilung nach kurzer Dauer.

Sonstige Entzündungen selten; *eiterige Entzündung* der Submucosa hie und da durch Einwirkung von Fremdkörpern. Ulcerationen ebenfalls selten,

Tab. 35. **Carcinom des Ösophagus, Perforation in die Trachea.** $^2/_5$ der natürlichen Grösse.

Unterhalb des Kehlkopfs ein ringförmiges und ovales Krebsgeschwür von grauer Farbe; der Grund des Geschwürs durch eine grosse Öffnung mit dem Lumen der Trachea kommunicierend. — Weiter nach abwärts ein ähnliches, etwas kleineres Geschwür — ohne Perforation. Tod durch brandige Aspirations-Pneumonie beider Unterlappen.

---

höchstens im untersten Abschnitt; im Cardialteil peptische Geschwüre durch die Einwirkung des Magensaftes, — oder Ulcerationen im Anschluss an:

Toxische Ösophagitis durch Einwirkung von Säuren und Alkalien, in allen möglichen Abstufungen von der einfachen Rötung bis zur tiefgreifenden Verschorfung: bei mässiger Einwirkung von Säuren wird die Schleimhaut grau oder gelblich verfärbt, gerunzelt; bei Einwirkung von Alkalien mehr bräunlich, weich; bei intensiver Einwirkung erscheint die Schleimhaut in eine braune oder schwarze zunderartige Masse umgewandelt. Tritt der Tod nicht alsbald ein, so kommt es nach Abstossung der Schorfe zu Geschwürsbildung, eiteriger Entzündung, zur Bildung von Narben und Stenosen.

Nekrosierende und ulceröse Ösophagitis kann ausserdem entstehen durch Fremdkörper, durch allerlei regionäre Prozesse, die von aussen die Wand in Mitleidenschaft ziehen: Vereiterung von mediastinalen und peribronchialen Lymphdrüsen, Aneurysmen der Aorta, prävertebrale und retropharyngeale Abscesse bei Wirbelcaries etc.

Divertikel der Speiseröhre sind sackartige, umschriebene Ausbuchtungen; man unterscheidet zwei Formen:

1) *Pulsions-Divertikel,* meist im oberen Teile der Speiseröhre am Übergang aus dem unteren Pharynx sitzend; dieselben entstehen durch Druck von innen (beim Schlingen); infolge übermässiger Dehnung und partiell verminderter Resistenz der Muscularis wird die Schleimhaut nach Art einer Hernie durch erstere hinausgepresst, erweitert sich allmählich zu einem grösseren Sacke, in den fortwährend Speisen eindringen.

Lith. Anst. v. F. Reichhold, München.

2) *Traktions-Divertikel,* häufiger als die vorhergehende Form, sind mehr trichterförmig, sitzen meist in der Vorderwand des Ösophagus in der Nähe der Lungenwurzel und entstehen durch Zug von aussen dadurch, dass von entzündlich erkrankten Lymphdrüsen aus, die allmählich sklerosieren und schrumpfen, auf die adnexe Wand der Speiseröhre ein Zug ausgeübt wird, wodurch es zur Ausbuchtung und Divertikelbildung kommt. — In der Tiefe der Divertikel kommt es öfters durch Anhäufung von Speisen zu entzündlichen Prozessen, die zu Perforation und jauchigen Prozessen in der Umgebung (Mediastinitis, Pleuritis, Lungengangrän) Veranlassung geben können.

Carcinom der Speiseröhre (Taf. 35) kommt häufiger primär, seltener sekundär vor.

Dasselbe beginnt inselförmig und hat die Neigung, sich ring- und gürtelförmig auszubreiten, bis es schliesslich in einer Länge von 5 und mehr cm die Wandung durchsetzt. Sehr bald kommt es zum ulcerösen Zerfall und schliesslich zur Perforation in die umgebenden Organe: Trachea, Bronchien, Lunge (Aspirations-Pneumonie), Pleura, grosse Arterienstämme oder in das Mediastinum. Der Ösophaguskrebs hat seinen Sitz vorwiegend im mittleren und unteren Drittel, am häufigsten im unteren Drittel; Männer erkranken häufiger als Weiber (5 : 1). Die *sekundäre Stenose* kann in den späteren Stadien infolge fortschreitenden Zerfalls (abgeweideter Krebs) wieder verschwinden.

Sekundär entwickelt sich der Oesophaguskrebs hie und da fortgesetzt von der Cardia, vom Pharynx oder von der Schilddrüse aus.

Krankheiten des Magens.

Cadaveröse Erweichung (Gastromalacie) findet sich öfters in der Fundusgegend; in verschiedenem Umfange ist die Wandung in eine zunderartig brüchige, schleimige Masse umgewandelt, die bei Berührung und Herausnahme des Magens einreisst.

Tab. 36. **Hypostatische Hyperämie der Schleimhaut des Magens im Fundus.** $^2/_3$ der natürl. Grösse.
Im Fundus, sowie auf der hinteren Wandung ist die Schleimhaut verwaschen braunrot gefärbt.

Cirkulationsstörungen: Hyperämie der Schleimhaut findet sich in umschriebener Form als fleckige Rötung häufig infolge von Hypostase, namentlich in der Gegend des Fundus und auf der hinteren Magenwandung (Taf. 36), kann mit fleckigen Blutungen verwechselt werden.

Blutungen in die Schleimhaut des Magens kommen häufig zur Beobachtung; die Blutung entsteht per diapedesin im Anschluss an congestive oder entzündliche Hyperämie, an venöse Stauung, wobei die Schleimhaut entsprechende Kapillarfüllung, helle oder dunkle Rötung zeigt; oder die Blutungen entstehen durch Rhexis, sind multipel und scharf abgegrenzt, meist fleckig oder streifig und zeigen gleichzeitig oberflächliche flache Epitheldefekte und Substanzverluste = *„hämorrhagische Erosionen"* von schwärzlicher Farbe; letztere werden bei septischer Infektion, bei Intoxikationen, infektiösen Embolien angetroffen. — *Grössere Blutungen in das Lumen* des Magens sind meist durch ulceröse Prozesse bedingt; sie stammen aus Krebsgeschwüren oder aus arrodierten grösseren Arterienstämmen im Grunde von runden Magengeschwüren: im letzteren Falle bildet das ergossene Blut infolge der Einwirkung des Magensaftes eine kaffeesatzartig gefärbte schwärzliche Masse.

Blutiger Inhalt in der Magenhöhle kann auch auf Verschlucken des Blutes (Frakturen der Schädelbasis) zurückzuführen sein.

Wunden des Magens entstehen durch Schuss- und Stichverletzungen; infolge von Austritt von Magen-Inhalt in die Bauchhöhle kommt es im Verlaufe einiger Tage zu tödlicher Perforativ-Peritonitis.

Entzündung des Magens, Gastritis.

Akute katarrhalische Gastritis entsteht durch zahlreiche toxische, mechanische und thermische Ein-

Lith.Anst.v. F.Reichhold, München

flüsse. Die Schleimhaut ist stark gerötet, geschwellt, stärker gefaltet, mit reichlichem, zähem, glasigem Schleim bedeckt. Eine besondere Form ist die durch toxische Einflüsse (Phosphor, Arsenik) erzeugte *parenchymatöse Gastro-Adenitis;* die Schleimhaut erscheint weniger gerötet, von trübem, etwas gelblichem Aussehen; die Drüsenepithelien sind vergrössert, staubig getrübt; im Verlaufe weniger Tage entwickelt sich aus der trüben Schwellung eine fettige Entartung der Drüsenepithelien.

Der *chronische Magenkatarrh* (Gastritis chronica), der mit besonderer Vorliebe in der Pylorusgegend seine Veränderungen macht, kommt in verschiedenen Formen vor:

Bei *Gastritis chronica simplex* ist die Schleimhaut diffus verdickt, geschwellt, stärker gefaltet, namentlich im Bereich der Pförtnergegend; in ähnlicher Weise ist auch die Submucosa verdickt und gewuchert.

Sehr häufig beobachtet man im Anschluss an chronische Krankheiten der Leber und des Herzens (Lebercirrhose, Klappenfehler, Fettherz, muskulöse Erkrankungen des Herzens) *chronischen Stauungskatarrh des Magens:* Schleimhaut geschwellt, von dunkelbraunroter und cyanotischer Färbung, blutreich, succulent, mit reichlichen Schleimmassen bedeckt; meistens findet sich gleichzeitig derselbe Zustand im Bereich des Darmkanals = chronischer Stauungs-Gastrointestinalkatarrh.

In anderen Fällen ist die Oberfläche der verdickten Schleimhaut flach höckerig, mit warzenartigen flachen Hervorragungen bedeckt (Etat mamelonné von mamelon die Brustwarze). Bei dieser hyperplastischen und sklerosierenden Form der Gastritis hypertrophicans, prolifera können sich in den höheren Graden förmliche warzige Erhebungen bilden (Gastritis verrucosa) oder auch grössere polypenartige Wucherungen (Gastritis polyposa (Taf. 37).

Infolge oft wiederholter hyperämischer Zustände und der damit verbundenen Diapedesis-Blutung kommt

Tab. 37. **Multiple Schleimhaut-Polypen der pars pylorica des Magens.**

Im Umfange eines Handtellers ist der Pylorusteil besetzt von einer grossen Zahl von kugeligen oder birnförmigen Polypen; die kleineren mehr flach, hanfkorngross, die übrigen erbsen- bis kirschengross, von halbweicher Konsistenz, teilweise stark gerötet, saftig glänzend. Der betreffende Abschnitt der Magenschleimhaut deutlich verdickt und hypertrophisch: chronische Gastritis polyposa.

Tab. 38. **Tuberkulöse Geschwüre des Magens.**

Im Fundus des Magens in der leicht geröteten Schleimhaut mehrere rundliche und ovale, offenbar ziemlich frische Geschwüre mit stark gerötetem Hofe; der Grund der Geschwüre von matt weiss-gelblicher Farbe.

Bei dem Patienten (4jähriger Knabe, Nr. 274, 1895) fand sich als Todesursache eine chronische tuberkulöse Peritonitis, käsige Tuberkulose der retroperitonealen und mesenterialen Lymphdrüsen, ferner konfluierende Lobulär-Pneumonie linkerseits; hochgradige allgemeine Abmagerung.

(Nähere Beschreibung des Falles in der Dissertation von Kanzow: Ein Beitrag zur Casuistik der tuberkulösen Magengeschwüre. München 1895.)

---

es öfters zu diffuser oder teilweiser Pigmentierung der Schleimhaut; dieselbe ist bleigrau oder grau-schieferig verfärbt, namentlich wieder am stärksten in der Pylorusgegend; mikroskopisch findet man die Schleimhaut von reichlichen Melaninkörnchen durchsetzt = *Gastritis chronica pigmentosa.*

Im Anschluss an chronische Gastritis entwickelt sich selten, mit Verkleinerung des Magens verbunden, eine *bindegewebige Hypertrophie aller Magenhäute* (gutartige Magenverhärtung), ein Zustand, welcher dem diffus infiltrierten Magenkrebs sehr ähnlich ist. — In zweifelhaften Fällen wird das Verhalten der Lymphdrüsen und die mikroskopische Untersuchung die Diagnose sicherstellen. — Der Magen erscheint bis zum Umfang des Darmes contrahiert, die Wandung bis kleinfingerdick, hypertrophisch.

Croupöse, diphteritische und *phlegmonöse* Entzündungen des Magens sind sehr seltene Vorkommnisse; ebenso die ulceröse tuberkulöse Gastritis (Taf. 38).

Geschwüre im Magen.

Ausser den früher erwähnten hämorrhagischen Erosionen kommt im Magen eine spezifische Ge-

Lith.Anst.v. F. Reichhold, München

Lith.Anst.v. F. Reichhold, Münch

schwürsbildung vor, die ohne vorausgehende Infektion und Nekrose im Anschluss an nutritive Störungen (Blutung, Anämie) sich entwickelt und wobei der Substanzverlust auf Selbstverdauung (peptisches Geschwür) zurückzuführen ist. (Fig. 16 u. 17.)

Die Hauptcharaktere dieses *aseptischen, einfachen oder runden Geschwürs (Ulcus ventriculi simplex, rotundum)* sind: dieselben haben ihren Sitz hauptsächlich auf der hinteren Wandung der Pylorusgegend und an der kleinen Curvatur, seltener am Pylorus, sehr selten in der Umgebung der Cardia, der grossen Curvatur oder im Fundus. Die Grösse schwankt meistens zwischen der eines 5-Pfennigstückes und eines Thalers. Die Ränder sind scharf, ohne Spur von Rötung oder Schwellung, wie mit einem Locheisen ausgeschnitten. Der Defekt der Schleimhaut ist am grössten, kleiner in der Submucosa und am kleinsten in der Muscularis; auf diese Weise verengt sich derselbe trichterförmig nach aussen; die Ränder sind von staffel- oder terrassenförmiger Configuration, wobei die Geschwürsaxe nicht immer senkrecht, sondern häufig in schiefer Richtung die Magenwandung durchsetzt. — In der Regel findet man nur *ein* Geschwür, hie und da mehrere in verschiedenen Stadien der Entwicklung; manchmal zeigen die Geschwüre längliche oder mehr unregelmässige Formen, namentlich am Pförtner, wo sie auch gürtelförmig sich ausbreiten und zur Strictur der Pylorus-Öffnung führen.

Die *Ausgänge* sind verschiedenartig: *Heilung* namentlich kleinerer Geschwüre mit Bildung sternförmiger und strahlig constringierender Narben kommt öfters vor (Fig. 18). — Ungünstige und fast regelmässig lethale Ausgänge sind: *Verblutung* aus kleinen, kaum stricknadeldicken Arterienästen, die im Grunde der Geschwüre verlaufen und seitlich arrodiert werden (Fig. 16), — oder Perforation in den Peritonealsack, Austritt von Mageninhalt und tödliche Perforativ-Peritonitis im Verlaufe einiger Tage (primäre Perforation). — Bei drohender Perforation, während der ulceröse Prozess die

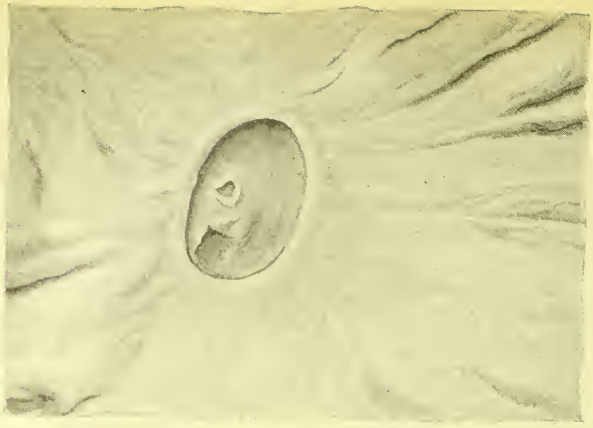

Fig. 16.

Fig. 17.

Fig. 18.

Fig. 16. **Rundes Magengeschwür. Ulcus rotundum pepticum.** Im Grunde des Geschwürs, dessen Sitz in der Pylorus-Gegend auf der hinteren Wand des Magens ist, ein arrodiertes Gefässlumen; tödliche Verblutung aus letzterem.

Fig. 17. **Rundes perforierendes Magengeschwür.** Das scharfrandige Geschwür hat die Wandung des Magens vollständig zerstört; der Geschwürsgrund wird gebildet von adnexem verdichtetem Gewebe, nach oben und rechts eine linsengrosse Perforationsöffnung. Tod durch akute eiterige perforative Peritonitis.

Fig. 18. **Sternförmige Narbe des Magens. Geheiltes rundes Geschwür.** Von einem weisslich getrübten Centrum aus, dem Sitz des ursprünglichen Geschwürs, sieht man zahlreiche fein gefaltete Ausläufer strahlenförmig auslaufen. An der Stelle des geheilten Geschwürs ist die Magenwandung etwas verdünnt und gegen das Licht gehalten leicht durchscheinend.

Muscularis durchsetzt, kommt es öfters auf der entsprechenden Stelle der Serosa zu reaktiver und adhäsiver umschriebener Peritonitis (Perigastritis), zur Verlötung der bedrohten Stelle mit umgebenden Organen: namentlich mit dem Pankreas, mit dem retroperitonealen Bindegewebe. Während die Ränder gegen die Peritonealhöhle lose verklebt oder inniger abgeschlossen sind, kann das Geschwür in die adnexen verlöteten Organe eindringen, grössere Substanzverluste erzeugen, bis zuletzt durch einen unglücklichen Zufall (starke Bewegung) die Rand-Adhäsionen und Verklebungen sich lösen und *sekundäre Perforation* von einer Randstelle aus erfolgt (Fig. 17). In seltenen Fällen erfolgt Verwachsung mit der vorderen Bauchwandung, mit der Leber, Milz, Quercolon, Duodenum (Bildung einer Fistula bimucosa bei Perforation in einen angrenzenden Darmabschnitt).

Die *Ursachen des Magengeschwürs* sind nicht vollständig aufgeklärt. Neben *lokalen Cirkulationsstörungen* (Blutungen, hämorrhagische Erosionen, Ischämie, Embolien), welche die partielle Selbstverdauung begünstigen und dem Magensaft gleichsam die ersten Angriffspunkte darbieten, spielen *Läsionen der Magenschleimhaut* (thermische, toxische Einflüsse: zu heisse Nahrung, Schnaps, grobe schwerverdauliche Nahrung,

Tab. 39. **Gallert-Krebs des Magens.**

Die kleine Curvatur in ihrem cardialen Abschnitt und die hintere Wand des Magens eingenommen von einer handtellergrossen, etwas oval geformten Geschwulst mit ziemlich derbem, wallartig gewulstetem Rande; im Zentrum ein thalergrosses Geschwür. Entsprechend dem oberen Abschnitt des Geschwürs ist die Magenwandung in der Ausdehnung eines 10-Pfennigstückes stark verdünnt und durchscheinend. In dieser verdünnten Stelle eine Perforation, für einen Federkiel gut durchgängig, die frei in die Bauchhöhle mündet; die Richtung dieser Öffnung führt direkt nach hinten gegen die Wirbelsäule zu. Sowohl in dem wulstigen Rande wie im Grunde des Geschwürs sieht man in die Krebsmasse eingestreut halb durchscheinende gallertige Tropfen, umgeben von einem netzförmig angeordneten, faserigen Gerüste.

Die äussere Fläche des Magens mit der vorderen Bauchwandung durch derbes schwieliges Gewebe verwachsen (Perigastritis adhaesiva); die Gegend der kleinen Curvatur stark verkürzt und entsprechend dem äusserlich fühlbaren Tumor mit bis linsengrossen flachen gelblichen Knötchen besetzt.

Als Todesursache fand sich: akute eiterig-fibrinöse Perforativ-Peritonitis. — Hochgradige allgemeine Abmagerung, braune Atrophie des Herzens.

Mann, 58 Jahre alt. Nr. 136, 1895.

---

ferner mechanische Momente: Schnürcorsett) eine gewisse Rolle.

Anomalien der Blutmischung: Chlorose, Anämie begünstigen als konstitutionelle Momente zweifellos das weitere Fortschreiten der Geschwüre und verhindern die Heilung. — Schlechtgenährte Individuen erkranken häufiger; bei Frauen wird das runde Magengeschwür dreimal so häufig angetroffen als bei Männern; Recidive kommen öfters vor. Die Narben disponieren zur Entwicklung des Carcinoms. Sitzen die Geschwüre und Narben am Pförtner, so kommt es zu Stenose desselben und zu sekundärer Gastrektasie.

Narbige Constriction in der Mitte des Magens führt zur Bildung des Sanduhr-Magens, wobei derselbe in 2 Hälften geteilt erscheint, die durch eine enge Kommunikationsöffnung miteinander verbunden sind.

Lith.Anst.v. F. Reichhold, München.

Neubildungen des Magens.

Der *Magenkrebs* ist so häufig, dass er $^1/_4$—$^1/_3$ aller Carcinome ausmacht; Männer sind stärker belastet als Frauen (7:5). Derselbe findet sich am häufigsten bei Menschen im Alter von 40—60 Jahren fast ohne Unterschied der einzelnen Stände. Der Lieblingssitz des Magenkrebses ist der Pylorus, die pars pylorica und die kleine Curvatur, seltener die Cardia, die vordere und hintere Magenwandung. In der Regel ist er umschrieben, selten diffus über den grössten Teil der Magenwandung sich ausbreitend (infiltrierter Krebs).

Typische Formen sind: das *Medullar-Carcinom* (weicher Krebs, Markschwamm, Drüsenkrebs), der *Skirrhus* (harter oder atrophierender Krebs) und der *Gallertkrebs*.

Im Beginne ist der Krebs immer wandständig und hat die Neigung, in der Fläche und namentlich am Pylorus sich ringförmig auszubreiten.

Der *Markschwamm* zeigt meist gewulstete, wallartig übersteigende Ränder, ist von halbweicher Konsistenz; im Centrum eine Geschwürfläche von unregelmässiger Gestalt; in manchen Fällen bildet der Krebs eine fungöse Masse von rötlicher Farbe ohne erheblichen Zerfall, sehr gefässreich (Carcinoma teleangiektodes), mit Neigung zu Blutungen. Der Mageninhalt kaffeesatzähnlich, aus verändertem Blute bestehend.

Der *harte Krebs* (Skirrhus, Fibro-Carcinom) sitzt entweder umschrieben am Pförtner; die krebsig infiltrierte Wandung knirscht unter dem Messer, von der verdickten Wandung ist kaum etwas Saft abzustreifen. Die Geschwürsbildung häufig wenig ausgesprochen; flache wie abgeweidete Substanzverluste sind auf der Schleimhautfläche der ergriffenen Teile zu sehen. In anderen Fällen ist diese Form mehr diffus, verbreitet sich über den grösseren Teil des meist geschrumpften Magens (Magenverhärtung, Cirrhose), ein Zustand, der der einfachen, entzündlichen,

nicht krebsigen Magenverhärtung (gutartige Cirrhose) sehr ähnlich sein kann.

Der *Gallert- oder Colloidkrebs* zeigt mehr Neigung zu diffuser Infiltration; das netzförmige und alveoläre Stroma umschliesst zahlreiche Lücken, welche durchsichtige Gallerttröpfchen enthalten; auf der Schnittfläche erscheint die derb infiltrierte und verdickte Magenwand manchmal honigwabenartig verändert. Der Gallertkrebs hat die Neigung, continuierlich auf die Nachbarorgane (grosses und kleines Netz) und die Lymphdrüsen überzugreifen. (Taf. 39).

Nur in sehr seltenen Fällen findet man den Krebs auf den Magen beschränkt, die Lymphdrüsen frei, deren Verhalten (namentlich der epigastrischen Drüsen) im übrigen und in der Regel sowohl makroskopisch als auch mikroskopisch die Differentialdiagnose zwischen anderweitigen ulcerösen Prozessen und Krebs in hohem Grade erleichtert. — Alle die genannten Krebsformen haben die Neigung, die Magenwandung zu durchsetzen, auf das Peritoneum überzugreifen; ferner ist ihnen gemeinsam die Neigung zu Stenose des Pylorus, zu Gastrektasie bei Lokalisation am Pförtner, zu recidivierenden kleineren Blutungen, zur Perforation der Magenwandung; letztere wird hintangehalten und hinausgeschoben durch Verlötung und Verwachsung der bedrohten Stelle mit den angrenzenden adnexen Teilen (Pankreas, Leber, Duodenum, Quercolon, seltener vordere Bauchwandung). — Perforation in das Colon mit Bildung einer bimucösen Magen-Colonfistel kommt selten vor, noch seltener nach Verwachsung mit der vorderen Bauchwandung Perforation nach aussen = Magen-Bauchwandfistel. — Der tödliche Ausgang ist meistens auf allgemeine Erschöpfung und Inanition zurückzuführen.

Ätiologisch werden zahlreiche Momente, die die Entwicklung des Magenkrebses begünstigen sollen, beschuldigt: vorausgehende Geschwüre und Narben, thermische, chemische und mechanische, öfters sich wiederholende Läsionen der Schleimhaut. Aehnlich

wie auf anderen Schleimhäuten (Mundhöhle, Dickdarm, weibliche Genitalien) entwickelt sich der Magenkrebs mit Vorliebe an jenen Stellen, wo chronische entzündliche Prozesse und Ulcerationen am häufigsten vorkommen, nämlich am Pylorus, in der pars pylorica und an der kleinen Curvatur, so dass ein Zusammenhang zwischen derartigen Reizzuständen und der Carcinom-Entwicklung nicht von der Hand zu weisen ist.

Sonstige *Neubildungen* (Sarkome, Myome, Lipome) im Magen sind überaus selten.

Fremdkörper: Knochen, Nadeln, Münzen, die gelegentlich zufällig in den Verdauungskanal gelangen oder absichtlich verschluckt werden, passieren manchmal ohne Schaden den Pylorus und den Darm oder bleiben längere Zeit im Magen, werden festgespiesst, führen zur Fistelbildung und Perforation nach aussen.

Magen-Erweiterung — *Gastrektasie.*

Dieselbe kommt vor als *akute Dilatation* infolge von Überladung des Magens oder durch schwere Diätfehler (Dilatatio ex ingestis), durch übermässige Gasentwicklung, seltener durch Affektionen der Muskulatur (centrale Lähmung?). Oft sich wiederholende akute Erweiterungen und muskuläre Insufficienz können zu chronischer bleibender Erweiterung führen.

Häufiger ist die *chronische Magenerweiterung* — (wohl zu unterscheiden von der physiologischen Megalogastrie bei gesunden Individuen, die gewohnheitsmässig grosse Mengen von Speisen und Getränken zuführen); dieselbe kann sich *primär entwickeln* als *atonische muskuläre Magenerweiterung* im Anschluss an Erschöpfungszustände (Typhus, Tuberkulose, Chlorose, Neurasthenie) oder im Anschluss an chronische katarrhalische Gastritis; durch den verminderten Tonus der Muscularis kommt es zu Erschlaffung und Ausdehnung des Magens. — Sehr häufig ist die *sekundäre oder mechanische Magenerweiterung,* die sich im Anschluss an *Pylorus-Stenose* infolge von Krebs, narbiger Verengerung, Hypertrophie der Muscularis entwickelt.

Verengerung des Magens und *Schrumpfung* entwickelt sich bei Cardia-Stenose, bei länger dauerndem Hunger-Zustand, bei cirrhotischer und hypertrophischer Verdickung der Magenwandung, bei diffus infiltrierter Carcinose der Wandungen oder bei diffusen Neubildungen des Peritoneums; umschriebene Verengerung und 8-erförmige Umwandlung (Sanduhrmagen) bei narbiger Einschnürung der mittleren Teile im Anschluss an geheiltes Ulcus rotundum.

Krankheiten des Darms.

Aehnlich wie die funktionellen Störungen des Darmes mit den entsprechenden Affektionen des Magens Hand in Hand gehen, so ergibt sich auch auf pathologisch-anatomischem Gebiete eine gewisse Coincidenz: die in Form von Nahrung und Getränk einwirkenden Schädlichkeiten sind dieselben, häufig auch infektiöse und toxische Einflüsse; die Folgen von Cirkulationsstörungen, die von der Leber oder vom Herzen aus einwirken, verhalten sich im Magen und Darmkanal übereinstimmend. Primäre, namentlich maligne Geschwülste kommen im Darme vor wie im Magen, nur seltener. Eine Gruppe von Infektionskrankheiten: Typhus, Cholera, Ruhr lokalisiert sich primär in der Schleimhaut des Darmes, die Tuberkulose ebenfalls sehr häufig — jedoch in der Regel nur sekundär.

Unter den Cirkulationsstörungen ist die häufigste die *Stauungshyperämie,* die bei Leberkrankheiten, Pfortaderthrombose, bei Herzkrankheiten häufig angetroffen wird. Die Schleimhaut ist dunkel-blaurot verfärbt, geschwellt, sehr saftreich, brüchig, der Inhalt häufig mit Blut gemischt; reichliche grau-glasige Schleimmassen bedecken die Schleimhaut (chronischer Stauungs-Katarrh). — Bei embolischer oder thrombotischer Verstopfung der Gekrösarterien-Aeste entwickelt sich, oft über grössere Abschnitte des Darmes verbreitet, ein *hämorrhagischer Infarkt* mit Bluterguss in das Lumen

der betroffenen Partie. — Akute hochgradige Stauungs-Hyperämie in umschriebenen Darmabschnitten entwickelt sich regelmässig bei Incarcerationen infolge des Kompressions-Verschlusses der abführenden Mesenterialvenen; im Anschluss daran kommt es sehr rasch zu serös-blutigem Transsudat in den Bruchsack wie in das Darmlumen.

Darmentzündung, Darmkatarrh, Enteritis.

Dieselbe kommt in so zahlreichen Formen und Abstufungen vor, dass eine übersichtliche Schilderung kaum möglich ist.

Die *katarrhalische Enteritis*, *der Darmkatarrh*, variiert vom leichten Katarrh bis zur wirklichen Entzündung, ist entweder auf einzelne Darmabschnitte beschränkt oder diffus im Dünn- und Dickdarm auftretend. Rötung, Schwellung, vermehrte Anhäufung von Schleim, Vermehrung und flüssige Beschaffenheit des Darminhalts sind die wichtigsten Kennzeichen.

Eine besonders gefährliche Form ist die *infektiöse Gastro-Enteritis der Säuglinge* (Cholera infantum, Brechdurchfall, Sommer-Diarrhoe der Kinder). Es handelt sich hier um die Wirkung von Saprophyten, die durch ihre Gärthätigkeit giftige chemische Produkte erzeugen (Ptomaine) und zu schwerer, häufig auch tödlicher Auto-Intoxikation führen. Wahrscheinlich ist eine Fortsetzung ectogener Zersetzungsprozesse bei künstlich genährten Kindern dabei im Spiele. Während in den oberen Darmabschnitten vorwiegend eine abnorme Milchsäure-Gärung und Zersetzung des Zuckers stattfindet, entwickelt sich in den unteren Darmabschnitten alkalische Gärung und die Zersetzung eiweissartiger Körper. Bei der Sektion findet man dünnflüssigen, meist penetrant übelriechenden Darminhalt, die Schleimhaut blass, das Epithel gelockert und vielfach in Abstossung, die Follikel vielfach geschwellt = septische und septiforme Enteritis. — Der Magensaft hat vermöge seines Gehaltes an Salz-

Tab. 40. **Chronische Enteritis pigmentosa.**

Die Schleimhaut des Jejunum erscheint stark gefaltet, geschwellt, durchfeuchtet, gerötet und punktförmig schieferig pigmentiert. Die ganze Darmwandung zunderartig brüchig, verdickt; der Darminhalt dünnflüssig und reichlich.

Der 67 jährige, hochgradig abgemagerte Patient (Körpergewicht = 39 Kilo) starb an chronischer Tuberkulose der Lungen. Nr. 172, 1895.

Tab. 41. **Chronische Enteritis follicularis des Dickdarms.**

Die Schleimhaut matt braunrot verfärbt, geschwellt, die Solitärfollikel durchweg stecknadelkopf- bis hanfkorngross geschwellt. Im Bereich des Dünndarms verhält sich die mehr atrophische Schleimhaut ähnlich, die Follikel ebenfalls stark vergrössert.

Als terminale Erkrankung fand sich bei dem 7 Monate alten, hochgradig atrophischen Säugling Capillar-Bronchitis und beginnende Lobulär-Pneumonie. Allgemeine Anämie und Atrophie aller Körperorgane. Im Leben das Bild der chronischen Gastro-Enteritis und der Lobulär-Pneumonie. Körperlänge 58 cm, Körpergewicht 2,6 Kilogr. Nr. 710, 1895.

---

säure allerdings bakterientötende und antiseptische Eigenschaften, jedoch nur in beschränktem Grade, während die verdauenden Fermente keinen schützenden Einfluss in dieser Richtung ausüben. Unter dem Einflusse des gestörten Chemismus, der abnormen Zusetzungs- und Gärungs-Vorgänge werden harmlose darmbewohnende Mikroorganismen pathogen (fakultative Parasiten); in dem serösen Transsudat, in dem gesteigerten Darmsekret findet sich viel Serum-Eiweiss und Mucin, vermehrte Mengen von Sauerstoff und dadurch günstige Bedingungen für die abnorme Vermehrung der Bakterien.

Ausser der intestinalen Infektion, wobei Nahrung, Getränke oder der Speichel die Vehikel abgeben, gibt es auch eine hämatogene Infektion der Darmschleimhaut; auf diese Weise entsteht z. B. eine sekundäre metastatische septische Enteritis bei allgemeiner Sepsis.

Bei *chronischem Darmkatarrh* (Taf. 40) erscheint die Schleimhaut meist verdickt, von schieferig grauer Farbe, namentlich beim chronischen Stauungskatarrh, wie er sekundär bei chronischen Leber- und Herzkrankheiten sich entwickelt. In manchen Fällen kommt

Lith. Anst. v. F. Reichhold, München.

Lith. Anst. v. F. Reichhold, München

es zur Verdickung der Schleimhaut sowie der übrigen Wandschichten, zur Entwicklung von Polypen = proliferierende, hyperplastische Enteritis, Enteritis polyposa. — Oder im Anschluss an die akute Enteritis der Kinder kommt es bei allgemeiner Kachexie und Anämie zu Atrophie der Drüsenteile der Schleimhaut = chronische Enteritis atrophicans.

Als *Enteritis follicularis* — Follikulärkatarrh — bezeichnet man die Darmentzündung mit starker Beteiligung der Follikel, namentlich im unteren Ileum und in den Anfangsteilen des Colon (Taf. 41.) Die Schleimhaut zeigt die gewöhnlichen entzündlichen Veränderungen und infolge der Follikelschwellung ein reibeisenartiges Aussehen. — In manchen schwereren Fällen entwickeln sich aus der eiterigen Schmelzung der Follikel kleine Abscesse (Follikular-Abscesse), die in das Darmlumen durchbrechen, und multiple Follikular-Geschwüre. Diese Geschwüre sind klein, linsen- bis hanfkorngross, können konfluieren. Bei Lokalisation im Dickdarm werden derartige Fälle auch als follikuläre Ruhr bezeichnet.

Croupöse Enteritis ist sehr selten.

Diphtheroide und nekrosierende Enteritis (Taf. 42) ist charakterisiert durch bedeutende Schwellung, Injektion, Rötung, seröse und serös-zellige Infiltration der Darmwandung, namentlich der Schleimhaut und Submucosa; die Schleimhaut enorm geschwellt, gewulstet, förmlich fluktuierend, in querverlaufende schlotterige Wülste umgewandelt. Die obersten Schichten der Schleimhaut in beginnender oder vorgeschrittener Verschorfung; im Anfang wie mit Kleie bestreut, später mit schmutzig-grauen und trübgelblichen Schorfen bedeckt. Solche schwere und meist tödlich verlaufende Formen von diphtheroider Enteritis (Colitis und Proktitis) finden sich, abgesehen von der ächten Ruhr öfters bei akuter medikamentöser Quecksilber-Vergiftung, wobei das Gift irgendwie (von der Haut, Subcutis, serösen und Schleimhäuten aus, oder bei innerlicher Verabreichung) in den Körper gelangt und in den Darm (besonders in den Dickdarm) ausgeschieden wird (Taf. 43). Bei

Tab. 42. **Diphtheroide (nekrosierende) Enteritis.**

Die Wandung des Dünndarms bedeutend verdickt, von verwaschen braunroter Farbe, zunderartig brüchig. Die Schleimhaut sehr stark gefaltet, die Falten verbreitert, schwappend, sehr saftreich. Auf der Höhe der Falten sind die obersten Schichten der Schleimhaut verschorft, von grünlich-gelber Farbe. Der Darminhalt dünnflüssig und übelriechend.

Als Todesursache fand sich bei der gleichzeitig syphilitischen 28jährigen, gracilen und excessiv abgemagerten Patientin (30,5 Kilogr. Körpergewicht) recurrierende Tuberkulose der Lungen, ausserdem ulceröse Tuberkulose des Dickdarms. Die Ursache der schweren Darmentzündung nicht genau festzustellen, vielleicht infolge von Quecksilber-Behandlung entstanden. Nr. 520, 1895.

Tab. 43. **Toxische Enteritis. — Dysenteria mercurialis.**

In den oberen Abschnitten des Mastdarms die Schleimhaut stark gerötet; auf der Höhe der Falten mit missfarbigen membranösen Massen bedeckt.

Die 25jährige Patientin war 6 Tage nach der Geburt an puerperaler Sepsis und eiteriger Phlegmone des Beckenbindegewebes gestorben. Bei Extractions-Versuchen mit der Zange ausserhalb der Klinik war in der linken Vaginalwandung ein dieselbe durchsetzender 6 cm langer Riss entstanden. In der Klinik Extraction des Kindes mittels Forceps; der Scheidenriss wurde genäht. Vor der Zangenoperation wurde die Scheide mit 1 ‰ Sublimat-Irrigation irrigiert, wobei die Flüssigkeit offenbar durch die Rupturstelle in das Beckenzellgewebe eindrang. (Abbildung und Notizen verdankt Verf. der Güte des Herrn Prof. v. Hofmann in Wien.)

Urämie beobachtet man infolge der Auto-Intoxikation und Ausscheidung von Harnstoff in das Lumen des Darms ebenfalls sekundäre toxische Enteritis (Enteritis urämica), die öfters bis zur Verschorfung der oberen Schleimhautschichten sich zu steigern vermag; endlich kommt eine diphtheroide Enteritis (Colitis und Proktitis) vor bei Sepsis (Taf. 44).

Umschriebene nekrosierende und ulceröse Entzündungen der Darmwandung entwickeln sich öfters im Anschluss an die mechanisch, infektiös und toxisch wirkende Stagnation des Darminhalts — namentlich im Dickdarm — kotiger oder sterkoraler Druckbrand, dekubitale Nekrose, besonders häufig und bösartig im Wurmfortsatz, wo Kotkonkremente (Koprolithen) zur Nekrose der Schleimhaut, der übrigen Darmwandung und schliesslich zur *perforativen Appendicitis* (Taf. 47 a u. b) führen. Aehnliche Prozesse, seltener je-

Lith.Anst v. F. Reichhold, München

Lith. Anst. v. F. Reichhold, München.

doch zur Perforation führend, finden sich gelegentlich im Blinddarm (Typhlitis und Perityphlitis). — In Bezug auf die Folgen der ulcerösen Appendicitis sind offenbar ausschlaggebend: die Lage und Befestigung des Wurmfortsatzes, die Qualität der nekrosierenden Momente (mechanische gutartige, infektiöse bösartige) und damit die Raschheit der Perforation: je schneller die Zerstörung und der Durchbruch der Wand des Fortsatzes erfolgen, umso weniger Zeit ist zur Verklebung und Abkapselung des lokalen Prozesses, um so rascher erfolgt die gefährliche diffuse Peritonitis.

Im Anschluss an entzündliche Prozesse verschiedener Art findet sich ziemlich häufig bei Leichen Erwachsener eine partielle oder totale Obliteration des Wurmfortsatzes. — Hie und da trifft man ähnlich wie in anderen Darmabschnitten auch eiterige und jauchige *Peri-Appendicitis* (Perityphlitis) ohne Perforation des Wurmfortsatzes, wobei septische Keime durch die erkrankte Darmwandung hindurch wandern.

Chronische Entzündungen des Darmes kommen endlich öfter vor im Gebiet des Mastdarms und zwar in sehr verschiedener Form: ulceröse Prozesse finden sich neben Hypertrophie der Schleimhaut (proliferierende und stenosierende Proktitis), Verdickung der Muscularis und der adnexen Weichteile, die namentlich gegen den Anus und das Mittelfleich zu fistulös unterminiert sind; gleichzeitig finden wir öfters fistulöse Gänge, bei Weibern Bildung von Mastdarm-Scheidenfisteln. Solche ulceröse zu Strikturen des Mastdarms führende Prozesse entstehen öfters auf syphilitischer Basis — namentlich bei weiblichen Individuen und werden leicht mit Krebs verwechselt.

Auf mechanischem Wege entstehen die klysmatischen Geschwüre des Rectums.

Die *Mastdarmfisteln* sind zu unterscheiden in: *vollständige*, wobei der fistulöse Gang das Lumen des Mastdarms mit der Oberfläche der perianalen Hautdecke verbindet, oder die Fistel ist eine *äussere unvollständige* (blind endende) — mit fehlender Kom-

Tab. 44. **Nekrosierende und ulceröse septische Colitis Sporadische Ruhr.**

Die Schleimhaut des Dickdarms in seiner ganzen Ausdehnung stark gerötet, ödematös, stellenweise findet sich oberflächliche Nekrose. An verschiedenen Stellen umschriebene rundliche, stellenweise bis auf die Serosa gehende geschwürige Defekte mit gelblich verfärbtem, zunderartig weichem Grunde; ausserdem multiple hämorrhagische Herde der Schleimhaut.

Als Todesursache fand sich bei der 70jährigen, psychisch gestörten und marastischen Patientin terminale Pleuro-Pneumonie des linken Unterlappens. Die Patientin war monatelang bettlägerig, litt längere Zeit an hartnäckiger Obstipation. In den letzten Wochen vor dem Tode starke Diarrhöen und Symptome eines intensiven chronischen Dickdarmkatarrhs. Da ein grösserer Decubitus in der Kreuzbeingegend schon 3—4 Wochen vor dem Exitus vorhanden war, ist die schwere Darmerkrankung mit grosser Wahrscheinlichkeit septischen Ursprungs. Nr. 165, 1894.

(Nähere Beschreibung des Falles in der Dissertation von Maximo Asenjo: „Zur Kenntnis der sporadischen Dysenterie." München 1894.)

Tab. 45. **Tuberkulöse Geschwüre des Dünn- und Dickdarms.**

Im unteren Ileum dicht oberhalb der Bauhin'schen Klappe eine Gruppe von unregelmässigen Geschwüren mit aufgeworfenen, geröteten Rändern; in letzteren, sowie im Grunde der Geschwüre sind gelbliche miliare Tuberkel sichtbar. — Am Übergang des Coecum in das aufsteigende Colon zwei grössere, querverlaufende Geschwüre von ähnlicher Beschaffenheit: die Ränder gerötet, gewulstet und teilweise unterminiert. Im Grunde der Geschwüre eine grössere Zahl miliarer, gelblich-weiss gefärbter Knötchen. — Auf der geröteten Serosa des verdickten Wurmfortsatzes finden sich in Gruppen angeordnet sekundäre Miliartuberkel; jede Gruppe entsprechend einem tuberkulösen Geschwüre im Innern des Processus vermiformis.

Die ulceröse Darmtuberkulose sekundärer Befund bei primärer und tödlicher chronischer Tuberkulose der Lungen bei einem 26jährigen Patienten. Nr. 74, 1895.

---

munikation des Fistelgangs mit dem Lumen des Darms; die *innere inkomplete Fistel*, von der Schleimhaut des Darmes ausgehend, entbehrt der Kommunikation nach aussen (fistulöses tiefgreifendes Geschwür des Rectum).

Diese Fisteln entwickeln sich meist aus kleinen Abscessen, seltener anscheinend spontan; ziemlich häufig finden sich die Mastdarmfisteln bei Tuberkulose der Lungen.

Lith.Anst.v.F.Reichhold, München

Lith.Anst. v. F Reichhold, München

Tuberkulose des Darms. (Taf. 45.)

Eine Reihe spezifischer Infektionsprozesse lokalisiert sich im Darm; hierher gehören der Abdominaltyphus (Ileotyphus), die Cholera, Ruhr und Tuberkulose.

Letztere kommt selten primär, häufiger sekundär im Anschluss an Lungentuberkulose vor. Während erstere auf Nahrungsinfektion (besonders durch Genuss ungekochter Milch tuberkulöser Kühe) zurückzuführen ist, entsteht letztere durch Auto-Infektion (Selbstfütterung), indem bacillenhaltige Sputa oder Reste derselben mit der Nahrung in den Darm gelangen. — Bei tuberkulösen Kindern, die seltener mit Lungencavernen behaftet sind, findet sich die ulceröse Darmtuberkulose erheblich seltener (30—40 %) als bei Erwachsenen (60—70 %). — Eine Läsio continui ist nicht erforderlich; das tuberkulöse Gift vermag das intakte Darm-Epithel zu passieren. Die Prädilektionstellen für das Haften und die Vermehrung des tuberkulösen Giftes sind die Lymphfollikel (Peyer'sche Haufen und Solitärfollikel) des unteren Dünndarms und des angrenzenden Dickdarms, die in Bezug auf Disposition für tuberkulöse Infektion sich ungefähr ebenso verhalten wie die übrigen Lymphdrüsen des Körpers und die Lungenspitzen. — Im Beginn der Erkrankung sieht man einzelne Follikel geschwellt, stecknadel- bis hanfkorngross, von trübgelblicher Farbe; bei Druck oder beim Einschneiden findet sich der Follikel in eine breiig-käsige Masse umgewandelt. Indem der käsige nekrosierende Prozess die darüber gelagerte Epithelschicht allmählich usuriert, kommt es zu centralem Aufbruch, zur Bildung von napf- oder kraterförmigen Geschwüren, die im Bereich der Peyer'schen Plaques durch Confluenz sich rasch vergrössern. Auf diese Weise entstehen grössere Substanzverluste mit zerfressenem Grunde und buchtigen Rändern, die entsprechend dem Verlaufe der Blut- und Lymphgefässe die Tendenz zu circulärer Ausbreitung haben; so entstehen quergestellte gürtel- und ringförmige, con-

Tab. 46. **Abdominaltyphus** (Ende der 2. Woche).

In der stark geröteten und geschwellten Schleimhaut des unteren Ileum oberhalb der Bauhin'schen Klappe eine grössere Zahl von Geschwüren, die mit derben, schmutzig-grünlich verfärbten Schorfen bedeckt sind. 2 grössere Geschwüre in ovaler Form sitzen unmittelbar über der Klappe, die Ränder stark gewulstet. In der Umgebung mehrere linsen- bis erbsengrosse, napfförmige Geschwüre, ebenfalls mit Schorfen bedeckt. Während die grösseren Geschwüre den Peyer'schen Plaques entsprechen, gehen die kleineren von Solitärfollikeln aus, die bis erbsengross geschwellt sind und von denen mehrere im Stadium der markigen Schwellung und Infiltration (lymphoide, entzündliche Hyperplasie) im unteren Abschnitt der Abbildung aus der geröteten und geschwellten Schleimhaut deutlich hervortreten. — In dem angrenzenden Coecum verhält sich die Schleimhaut wie im Ileum: sie ist stark geschwellt, gerötet und zeigt einen geschwellten Solitärfollikel und nach links ein kleines, schorfbedecktes Geschwür.

Die 27jährige Patientin (Nr. 619, 1895) zeigte bei der Obduction: markige Schwellung der mesaraischen Drüsen, Milztumor (Gewicht 410 g), sowie eine hämorrhagische lobuläre Pneumonie im rechten Unterlappen.

---

stringierende Geschwüre (Taf. 45) — meist mit leichter Einengung der betroffenen Darmstelle verbunden; im Grund und Rand sieht man häufig gelbliche Knötchen eingelagert. Auf der entsprechenden Serosa sieht man häufig die lokalisierte Ulceration der Schleimhaut sehr scharf markiert durch rötliche, weissliche oder leicht schieferige Verfärbung der ersteren, ferner durch lokale Tuberkeleruption. — Aehnlich wie in der Lunge lassen sich akut entstandene und rasch fortschreitende Ulcerationen unterscheiden von allmälich sich entwickelnden, die nur langsam sich vergrössern und im letzteren Falle im Grunde schieferig pigmentiert sind. — Heilung der ulcerösen Defekte kommt höchst selten vor — hie und da sekundäre narbige Stenose. Neben der lokalisierten multiplen und herdförmigen Peritonealtuberkulose kommt es öfters zu diffuser Bauchfelltuberkulose mit und ohne Verwachsung und Verlötung der Bauchfellblätter, mit und ohne Erguss eines flüssigen oder geronnenen Exsudats.

Sekundäre käsige Tuberkulose der mesenterialen und *retroperitonealen Drüsen* wird häufig beobachtet. Entsprechend dem meist langsamen Fortschreiten des

Lith.Anst v. F. Reichhold, München

destruierenden Prozesses findet sich Perforation und Perforativ-Peritonitis ziemlich selten (ca. 5 %) bei Darmtuberkulose.

Typhus. (Taf. 46.)

Infolge der typhösen Infektion kommt es neben diffuser Schleimhaut-Entzündung zu einer hyperplastischen und nekrosierenden Entzündung der lymphoiden Follikel des unteren Ileum; öfters (etwa in der Hälfte aller Fälle) beteiligen sich auch die Solitärfollikel des angrenzenden Dickdarms (Ileo-Colon-Typhus). — Gleichzeitig und in ganz ähnlicher Weise kommt es in den Mesenterialdrüsen und in der Milz zur entzündlichen Hyperplasie.

Im *I. Stadium* (markige hyperplastische Infiltration) beobachtet man neben diffuser katarrhalischer Entzündung der Schleimhaut starke Schwellung und Vergrösserung der Solitärfollikel wie der Peyer'schen Plaques; erstere werden hanfkorn- bis erbsengross, letztere bilden flache beetartige, gerötete fleckige Hervorragungen, die mehrere Millimeter hoch über das Niveau der Schleimhaut prominieren; beim Einschneiden erscheint das gewucherte Drüsengewebe rötlich-grau, von halbweicher und markiger Konsistenz.

Im *II. Stadium* (*St. der Verschorfung*), welches mit dem 8. bis 10. Tage beginnt, kommt es in leichteren Fällen zur Rückbildung und Abschwellung der folliculären Drüsen, die ein reticuliertes und häufig schwach schieferig-grau gefärbtes Aussehen zeigen. Oder bei typischem Verlaufe kommt es vom 10. Tage an zur Verschorfung der markigen Infiltrate, die öfters gleichzeitig an mehreren Stellen der Oberfläche beginnt; die nekrotischen Schorfe sind infolge galliger Imbibition von schmutzig-gelblicher Farbe, häufig zerklüftet; der nekrosierende und diphtheroide Prozess kann auch die Submucosa und Muscularis in Mitleidenschaft ziehen.

Im *III. Stadium*, welches etwa die 3. Woche umfasst, kommt es zur Abstossung der Schorfe, zur

Tab. 47. a) **Ulceröse und perforative Appendicitis.**

Im peripheren Abschnitt des Wurmfortsatzes finden sich mehrere Perforationsöffnungen, verursacht durch Kotconcremente. Im Anschluss an die Perforation kam es zu eitriger retroperitonealer Paratyphlitis und Bildung eines grossen Abscesses, der — nach Art eines Psoas-Abscesses vom unteren Rande der rechten Niere bis unter das Ligamentum Poupartii und in das kleine Becken sich erstreckte. — Subakuter Verlauf. Tödlicher Ausgang unter dem Bilde der Erschöpfung.

Die 18jährige Patientin (Nr. 287, 1895) zeigte bei der Sektion allgemeine Abmagerung und hochgradige Anämie.

(Näheres über diesen Fall in der Dissertation von Franz Deutschländer: „Über Appendicitis perforativa mit sekundärer eiteriger retroperitonealer Paratyphlitis." München 1895.)

Tab. 47. b) **Kotsteine aus dem Wurmfortsatz.** 7 Fälle.

Drei einzelne ovale Concremente — bohnen- bis kirschgross — (in der Mitte der Abbildung) und vier Gruppen von solchen in der Peripherie. — Die Concremente sind nach Farbe und Umfang ziemlich verschieden, auf dem Durchschnitt (rechts unten) deutlich geschichtet.

Sämtliche Concremente haben in 7 Fällen zu ulcerös-nekrosierender Appendicitis und tödlicher perforativer Peritonitis geführt. Die Patienten (3 Männer, 4 Weiber) standen im Alter zwischen 12—38 Jahren; das durchschnittliche Alter betrug 22 Jahre.

Bildung der Geschwüre, die entsprechend der Anordnung der Peyer'schen Plaques längliche Form besitzen, während tuberkulöse Geschwüre mehr quergestellt, circuläre und ringförmige Form nachweisen lassen; infolge einer demarkierenden Entzündung werden die Schorfmassen zunächst gelockert, dann abgelöst; Grund und Ränder des Geschwürs sind unregelmässig, fetzig; infolge von Arrosion von Gefässen kann es zu mehr oder weniger starker Blutung kommen.

Im *IV. Stadium* (St. der Heilung), dessen Dauer variiert und im Verlaufe der 4. und 5. Woche sich abspielt, kommt es nach vollständiger Reinigung der Geschwüre zur Heilung: vom Rande der Geschwüre wie auch vom Grunde aus, entwickelt sich der regenerative Prozess, der namentlich Bindegewebe und Epithel von neuem erzeugt und niemals zur Narbenbildung und Stenose des Darmes führt; eine ausgesprochene schieferige Pigmentierung der betroffenen Teile bildet in den späteren Stadien des Typhus mit

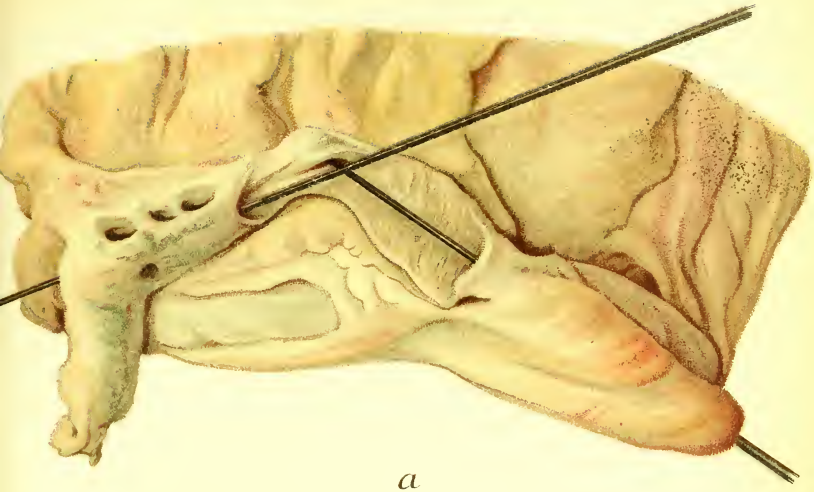

a

b

Lith. Anst. v. F. Reichhold, München

ein Ueberbleibsel der geschilderten Metamorphosen. — Bei normalem Verlaufe — ohne Komplikationen — kann der anatomische Prozess im Darm nach Ablauf von 1 Monat zur Heilung und zum Abschluss gekommen sein.

Entsprechend der begleitenden katarrhalischen Darmentzündung ist der Inhalt des Dünn- und Dickdarms meist dünnflüssig, übelriechend, von erbsbreiartiger Konsistenz und Farbe. — Eine gefürchtete Komplikation ist die Perforation der Geschwüre, die in der 3. Woche oder später vorkommt und öfters zu tödlicher Perforativ-Peritonitis führt. — In manchen Fällen ist der Verlauf ein verschleppter, so dass noch in der 5., 6. und 7. Woche ungeheilte, schieferig verfärbte Geschwüre nachweisbar sind; oder es kommt in der 3. Woche und später zur Recidive (Auto-Re-Infektion). In seltenen Fällen entwickelt sich von den Schorfen aus ein förmlicher Darmbrand; an Stelle der Schorfe finden sich fetzige, zunderartige, höchst übelriechende Massen. — Septische und pyämische Mischinfektion, ausgehend von den Schorfen und Geschwüren, gesellt sich in allen möglichen Abstufungen nicht selten dazu. — Partielle Verschorfung und eiterige Einschmelzung in den hyperplastischen Mesenterialdrüsen und in der Milz findet sich öfters. — Von sonstigen Komplikationen, die bei Typhus häufiger als bei irgend einer Infektions-Krankheit vorkommen, sind zu nennen: parenchymatöse Entzündung und fettige Degeneration des Herzens, der Leber, der Nieren, Bronchitis, Pneumonie, Decubitus. In der Mehrzahl der Fälle (60—70%) erfolgt der tödliche Ausgang bei Typhus durch Komplikationen (Mischinfektionen), in der Minderzahl durch die Schwere der Infektion. In Betreff des Termines ergeben grössere Beobachtungsreihen, dass in der Hälfte aller Todesfälle der Tod in der 3. und 4. Woche eintritt, 25% entfallen auf die 2. und 5. Woche, nur 2,5% auf die erste Woche, der Rest (über 20%) auf die späteren jenseits der 5. Woche liegenden Stadien. Die Mortalität

ist sehr schwankend; in guten Spitälern kann sie auf 8—10—12% herabsinken, während sie früher (vor 30—40 Jahren) bis zu 25% betrug.

Cholera.

Der Choleraprozess lokalisiert sich vorwiegend im Dünndarm.

Im *I. Stadium* (*St. algidum*) erscheint der Darm stark gerötet, rosafarben, die Wandung brüchig, stark geschwellt, namentlich die Schleimhaut durch ein seröses Infiltrat. Die Follikel meist geschwellt. Im Lumen eine hellgraue, überaus reichliche, mit weisslichen Flocken untermischte Flüssigkeit von reiswasser-ähnlichem Aussehen; dieselbe ist infolge aufgehobener Gallensekretion der Leber fast farb- und geruchlos, von alkalischer Reaktion und wenig konzentriert, indem sie nur 1—2% feste Bestandteile enthält. Die Flocken selbst bestehen aus abgestossenen Epithelfetzen (desquamative Enteritis).

Im *II. Stadium (Choleratyphoid)* ist der Darminhalt sparsam, katarrhalische Veränderungen noch nachweisbar. Infolge der partiellen Entblössung der Schleimhaut kommt es zu croupösem Exsudat, zur Verschorfung, diphtheroider Enteritis; querverlaufende Geschwüre, die tief in die Darmwandung hineingreifen, bleiben zurück. Der Darminhalt ist durch gallige Beimischung wieder gefärbt: dunkelgrün, braun, gelblich.

Innerhalb der ersten 6—7 Tage finden sich reichliche Kommabacillen, am reichlichsten in den unteren Abschnitten des Ileum, hie und da auch im Duodenum und Magen. Die Mortalität beträgt durchschnittlich 50%.

Ruhr.

Zu unterscheiden die akute epidemische Ruhr von der sporadischen. Der Sitz der Erkrankung, einer

hämorrhagisch-nekrosierenden Colitis und Proctitis, ist im Dickdarm, wobei die intensivsten Veränderungen im Rectum und unteren Abschnitt des Colon sich vorfinden.

Die Schleimhaut ist enorm geschwellt, förmlich schwappend bei Berührung, von dunkelbraunroter Farbe, von einem serös-zelligen und hämorrhagischen Exsudat durchsetzt. Der Inhalt des Darmes meist blutgemischt und übelriechend. Infolge der Nekrose der obersten Schleimhautschichten entwickelt sich sehr rasch ein kleienartiger Beleg; bei fortschreitender Verschorfung wird die Schleimhaut missfarbig, gelb- und graugrünlich verfärbt — namentlich auf der Höhe der Falten. — Im weiteren Verlaufe werden die Schorfe abgestossen, es bleiben in der schieferig gefleckten Schleimhaut *unregelmässige* Geschwüre zurück, die bei schliesslicher Heilung zur narbigen Verengerung des Darmes führen.

In den Tropen kommt die Dysenterie weit häufiger und gefährlicher vor, als in gemässigten Zonen. Als Ursache der Tropendysenterie beschuldigt man Protozoen (Amoeba dysenteriae), die allerdings stets in Begleitung pathogener Bakterien angetroffen werden.

Unter *sporadischer Ruhr* (Sammelname) versteht man eine ganze Reihe septischer oder toxischer Colitis-Formen, die anatomisch zu ähnlichen Veränderungen führen, wie bei der akuten Ruhr. Hierher gehören diphtheroide, nekrosierende und hämorrhagische Formen der Colitis, wie sie bei Sepsis, urämischer Auto-Intoxication, Quecksilbervergiftung etc. in zahlreichen Abstufungen vorkommen. — Hierher gehört auch die *folliculäre* Ruhr, charakterisiert durch multiple, von den Solitärfollikeln des Dickdarms ausgehende Geschwüre.

Neubildungen des Darmes.

Weitaus am häufigsten ist der *Krebs*, der wiederum mit besonderer Vorliebe im Mastdarm (über 60% aller Darmkrebse) sich lokalisiert; weitere 30% treffen auf das Colon und Coecum, der Rest mit 4—7% auf den Dünndarm. Darmkrebs kommt am häufigsten in der Altersperiode zwischen 50—60 Jahren zur Beobachtung.

Sekundärer Krebs des Darms geht hie und da aus von primärem Krebs des Pankreas, des Magens.

Anatomisch finden sich im Darme dieselben Krebsformen — Cylinderepithelcarcinom — vertreten wie im Magen: Der *harte Krebs* (Skirrhus) bildet umschriebene Knoten oder eine derbe ringförmige Infiltration. Häufiger ist der weiche Krebs (Markschwamm), welcher durch seine Neigung zum geschwürigen Zerfall sich auszeichnet; letzterer hie und da in Form des papillären und Zotten-Krebses, aus polypösen Adenomen sich entwickelnd. Am wenigsten häufig ist der Colloid- oder Gallertkrebs, namentlich im Mastdarm vorkommend. — Im untersten Abschnitt des Rectum am Anus kommt öfters Pflaster-Epithelkrebs vor.

Aehnlich wie im Magen werden von der Schleimhaut aus sehr bald Submucosa, Muscularis und Serosa ergriffen; Verengerung des Darmlumens, die infolge ulceröser Einschmelzung und Zerfalls der oberflächlichsten Schichten wieder verschwinden kann, ist fast regelmässig zu konstatieren. Infolge der Darmstenose kommt es zu Erweiterung der oberhalb gelegenen Darmabschnitte, öfters verbunden mit kompensatorischer Hypertrophie der Muscularis. Der Darmkrebs greift häufig auf das Bauchfell über oder auf benachbarte Organe, die per contiguitatem krebsig infiltriert und zerstört werden: So beobachtet man Uebergreifen des Carcinoms vom Mastdarm aus auf Vagina und Uterus, auf die Harnblase bei Männern (Mastdarm-Blasenfistel), Fortsetzung des Krebses auf das retroperitoneale

Beckenbindegewebe; sekundäre Carcinose der mesenterialen und retroperitonealen Lymphdrüsen, der Leber wird fast regelmässig beobachtet. — Als Schlussakt beobachtet man häufiger als beim Magenkrebs Perforation in den Peritonealsack, terminale eiterige Perforativ-Peritonitis.

Parasiten des Darmes.

Abgesehen von einigen spezifischen und obligaten mikro-parasitären Organismen (Tuberkulose-, Typhus- und Cholera-Bacillen), gehört die grosse Mehrzahl der pflanzlichen Darmbewohner zu den Saprophyten, die nur gelegentlich pathogene Eigenschaften (fakultative Parasiten) annehmen, namentlich und in besonders gefährlicher Form dann, wenn sie infolge nutritiver, zirkulatorischer oder destruierender Einflüsse Gelegenheit finden, in das Gewebe der Darmwandung oder in den Peritonealsack einzudringen.

Für tierische Parasiten bildet der Darmkanal ein besonderes Praedilections-Organ.

Aus der Gruppe der *Bandwürmer* sind es drei Arten, die den menschlichen Dünndarm bewohnen:

1. *Taenia saginata* (mediocanellata): Kopf ohne Hakenkranz, mit Saugnäpfen; die kräftig entwickelten reifen Glieder mit reichlich und fein verzweigten eihaltigen Uterinästen versehen. Der Jugendzustand (Finnenstadium) lebt in den Muskeln des Rindes.

2. *Taenia solium*, Kopf mit Hackenkranz und Saugnäpfen. Die Glieder nach Breite, Länge und Dicke zierlicher als bei der vorhergehenden Form; die eigefüllten Uterinzweige sparsamer und kräftig entwickelt. Der Jugendzustand (Cysticercus cellulosae) lebt in der Muskulatur des Schweines; ausnahmsweise auch in verschiedenen Organen (Gehirn, Auge, Muskulatur) des Menschen, so dass dieser Parasit sowohl in der geschlechtsreifen Form wie auch als Jugendzustand die menschliche Gesundheit gefährdet.

3. *Bothriocephalus latus*, Kopf mandelförmig, mit flächenständigen Sauggruben, die Glieder breiter

als lang. Uterus rosettenförmig im Zentrum der Glieder, bräunlich pigmentiert. — Die Eier wandeln sich im Wasser in eine bewimperte Oncosphaera um, die aus der Eischale ausschlüpft und im Wasser umherschwimmt. — Aus dieser entwickelt sich — vielleicht durch Vermittlung eines weiteren Zwischenträgers — in Fischen (namentlich im Hecht und in der Quappe) ein Finnenstadium, Plerocercoide, 8—30 mm lang.

4. *Ankylostomum duodenale* (Dochmius duodenalis) 8—18 mm lang. In der glockenförmigen Mundkapsel hakenförmige Zähne. Lebt im Duodenum und oberen Jejunum, blutsaugender Parasit, der schwere Anämie (ägyptische Chlorose) verursacht; Ursache der Minen- oder Grubenkrankheit, der Gotthard-Anämie, namentlich bei Arbeitern in Tunnels, Gruben, Ziegeleien. — Die Eier verwandeln sich im Freien in ein Jugend-Stadium (Larven), welche gegen äussere Einflüsse sehr widerstandsfähig sind und zufällig — mit dem Wasser oder durch verunreinigte Nahrungsmittel oder Hände — wieder in den Mund gelangen.

5. *Ascaris lumbricoides*, Spulwurm. Männchen bis 25 cm, Weibchen bis 40 cm lang. Lebt im Dünndarm, einer der häufigsten Parasiten namentlich bei Kindern, häufiger bei der Land- als bei der Stadtbevölkerung; in wenigen Exemplaren, hie und da in grösserer Zahl. — Die Eier entwickeln sich im Freien unter günstigen Bedingungen (Wärme, Feuchtigkeit), im Verlauf von 4—6 Wochen zum Embryo; die embryohaltigen Eier gelangen mit dem Trinkwasser oder direkt vom Boden aus in den Verdauungstractus und entwickeln sich dort zum reifen Wurm.

6. *Oxyuris vermicularis*, (Spring- oder Madenwurm). Männchen bis zu 5, Weibchen, weit zahlreicher als erstere, bis zu 10 mm lang. Sehr häufig bei Kindern und Erwachsenen im Cöcum und angrenzenden Colon, gelangen mit dem Kot in den unteren Mastdarm, verlassen den Anus namentlich in der Bettruhe und verursachen lästige Empfindungen.

Die Eier gelangen zufällig mit den Fingern oder an Zwischenträgern haftend (Nahrungsmittel, rohe Früchte) in den Verdauungskanal; Selbstinfektion sehr häufig.

7. *Trichocephalus dispar* (Peitschenwurm), 4—5 cm lang. Auf das fadenförmige Vorderende ($^3/_5$ der Gesamtlänge) folgt ein kräftig entwickeltes Hinterende; lebt in geringer Zahl im Cöcum und Colon. Die Infektion geht ohne Zwischenwirt durch Verschlucken embryonenhaltiger Eier vor sich. Verursacht nur ganz selten Störungen.

8. *Trichina spiralis*, Männchen $1^1/_2$ mm, Weibchen 3—4 mm lang, im Dünndarm des Menschen und zahlreicher Säugetiere. Die mit der Nahrung (Schweinefleisch) eingeführten Muskeltrichinen schlüpfen aus der Kapsel, werden in kurzer Zeit geschlechtsreif, begatten sich; die Weibchen, die bis zu 7 Wochen leben, gebären lebendige Junge (0,1 mm lang), die durch die Darmwand auswandern und in den Muskeln sich zu Muskeltrichinen umwandeln. Die Schweine beziehen ihre Trichinen in der Regel von den Ratten, bei denen dieselben überaus häufig vorkommen, hie und da auch von anderen Schweinen (Fütterung von Schlachtabfällen).

Abnorme Lagerung des Darmes.

Hieher gehören Hernien, Invaginationen, Volvulus und Prolaps.

Hernien.

Unter *Hernie* (Bruch) versteht man Lagerung eines Darmteiles ausserhalb der Bauchhöhle; die bedeckende Hülle, der Bruchsack, besteht aus dem ausgebuchteten parietalen Bauchfell und der äusseren Decke (Cutis und Subcutis). Man unterscheidet äussere und innere Hernien.

Bei *der äusseren* (weitaus häufigeren) *Hernie* besteht der Bruchsack, der die vorgefallenen Eingeweide umschliesst, aus einer sackigen Ausbuchtung des parietalen Peritoneums, bedeckt von den

accessorischen Hüllen (Cutis, Subcutis). Bei jedem Bruche hat man zu unterscheiden: die Bruchpforte, den Bruchsackhals, den Körper des Bruchsacks und den Bruchinhalt.

Die Mehrzahl der Brüche sind *erworbene Anomalien*, bei deren Entstehung verschiedene Momente wirksam sein können. *Disponierend* wirken: ererbte Anlage, Gestalt des Leibes, Grösse der Beckenneigung, lokale Wucherung von Fettklümpchen in der Subserosa des parietalen Bauchfells, wodurch die fibrösen Teile auseinandergedrängt und der betreffende Bauchfellabschnitt nach aussen gezerrt wird. Abnorme Befestigung der Baucheingeweide, namentlich Verlängerung des Mesenteriums (Enteroptose) wirkt ebenfalls disponierend. Als Gelegenheitsursache ist zu nennen: Die verstärkte einmalige oder wiederholte Wirkung der Bauchpresse führt zu intraabdominaler Drucksteigerung, die an den weniger resistenten Teilen der Bauchwandung lokale Ausbuchtung erzeugt.

Die *angeborenen Brüche* (nur Leisten- und Nabelhernien) gehören in das Gebiet der Hemmungsbildungen, stellen persistierende Aussackungen des Bauchfells dar.

Die wichtigsten Formen sind:

1. Die *Leistenhernie*, etwa $^5/_6$ aller Hernien umfassend, findet sich bei Männern 10 mal häufiger als bei Frauen. Die *angeborene Leistenhernie* besteht aus dem offen gebliebenen Processus vaginalis peritonei, der sich zum Bruchsack umwandelt, wenn Eingeweide in ihm sich vorlagern; der Bruchinhalt (Darm) ist in direkter Berührung mit dem Hoden; die Bruchpforte beginnt lateral von der Arteria epigastrica („äusserer" Leistenbruch.)

Weit seltener als der äussere (laterale) Leistenbruch ist der innere (medial von der Art. epigastrica gelegene) Leistenbruch; der letztere durchsetzt senkrecht die Bauchwandung.

2. Die *Schenkelhernie* (Cruralh.) ist weit seltener als die Leistenhernie (1 : 9), bei Frauen 3 mal häufiger als bei Männern. Der wenig umfangreiche Bruchsack tritt unter dem Poupart'schen Bande hervor, die Fasern der fascia cribrosa vor sich her drängend.

3. Die *Nabelhernie* (3% aller Hernien) kommt angeboren vor als Hemmungsbildung bei Bauchspalte; die vorgefallenen Darmteile sind nur von der Hülle des Nabelstrangs bedeckt. — Die erworbene Nabelhernie findet sich am häufigsten bei Fettleibigen und Frauen, die öfters geboren haben. Eine umfangreichere Varietät ist die *Nabelschnur*-Hernie, indem bei Bauchspalte der Nabelstrang sich erweitert und Gedärme aufnimmt.

Weit seltenere Formen sind: *Hernia ischiadica* (Ausstülpung des Bauchfells durch die incisura ischiadica), *Hernie des foramen obturatorium* oder ovale (Ausstülpung durch das foramen obturatorium). — Die *Hernia diaphragmatica* ist keine wahre Hernie, sondern ein Vorfall von Baucheingeweiden in die linke Pleurahöhle durch einen Defekt des Zwerchfells; kommt angeboren vor oder erworben nach Traumen (Sturz aus der Höhe).

Die sogenannten *inneren Hernien* (Treitz'sche H.) sind dadurch charakterisiert, dass der Darm durch präformierte taschenartige Ausstülpungen der Peritonealwandung sich verlagert. Solche retroperitoneale Hernien entwickeln sich sehr selten u. a. am Winslow'schen Loch, in der fossa subcoecalis.

Ein *Darmwandbruch* (Littré'sche Hernie) liegt vor, wenn nur *eine* Seite der Darmwandung als divertikelartige Ausstülpung im Bruchsack liegt.

Hernien gehören zu den häufigen Erkrankungen; $2^1/_2$—3% aller Menschen sind mit solchen behaftet; entsprechend der Einwirkung zahlreicher Gelegenheitsursachen finden sie sich bei Männern 4 mal so oft als bei Frauen. Rechterseits sind die Hernien etwas häufiger als links; öfters auch doppelseitig.

Der *Bruchinhalt* verhält sich sehr verschiedenartig in Bezug auf Umfang und anatomische Beschaffenheit; ausser dem Darm mit dem entsprechenden Mesenterium finden sich häufig fettreiche, lipomartig gewucherte Teile des grossen Netzes. Die vorgefallenen Teile sind entweder frei beweglich (reponibel) oder mit der peritonealen Auskleidung des Bruchsackes verwachsen (irreponibel).

Die gefährlichste Komplikation des Bruches ist die *Einklemmung (Incarceration)* mit Darmverschluss oder Darmverengerung (graduelle Unterschiede der Darmverengerung).

Von *elastischer Einklemmung* spricht man, wenn bei relativer Enge der Bruchpforte durch plötzliche Steigerung des intraabdominalen Druckes (forcierte Inspiration, Niessen, Pressen) ein Darmabschnitt in den Bruchsack vorgedrängt wird, dessen restitutio in integrum durch die elastische konstringierende Bruchpforte verhindert wird. Bei der *Koteinklemmung* liegt die Ursache im Darme selbst; dieselbe wird eingeleitet durch sistierte Weiterbeförderung des Darminhaltes; der sich ausdehnende Darm zieht angrenzende Schlingen nach, in der zu- und abführenden Darmschlinge ist die Passage aufgehoben. Infolge des Darmverschlusses kommt es zu dem Bilde des Ileus (Miserere: Kotbrechen). Erweiterung der oberhalb liegenden Darmabschnitte, Meteorismus. Infolge der Compression, die von der elastischen Bruchpforte ausgeht und namentlich die abführenden Venen des Mesenteriums verschliesst, entstehen venöse Hyperämie, hämorrhagisches Oedem und hämorrhagischer Hydrops des Bruchsacks (blutige Färbung des Bruchwassers), zuletzt Gangrän und Perforation der abgeschnürten Darmteile, septische Peritonitis.

Von sonstigen Komplikationen der Brüche sind zu nennen: einfache *Kotstauung*, die zur Koteinklemmung sich steigern kann, ferner die *Bruchentzündung* in zahlreichen Varietäten, die gelegentlich zu diffuser Peritonitis führen kann.

Invagination (Intussusception) ist Einstülpung eines Darmabschnittes in den angrenzenden unteren Darm; die gleichnamigen Schichten der Darmwand berühren sich dabei. In die Einstülpung werden Mesenterium oder Mesocolon ebenfalls einbezogen; es kommt zu venöser Hyperämie, Stase, Hämorrhagie und hämorrhagischem-Infarkt; der eingestülpte Teil bildet eine leicht gebogene wurstförmige, dunkelbraunrote Masse. Das Intussusceptum besteht aus einem absteigenden inneren Cylinder und dem aufsteigenden mittleren Cylinder; die äussere (ebenfalls absteigende) Hülle — die Scheide — wird von dem untersten Darmabschnitt gebildet. Infolge des Darmverschlusses dieselben Folgen wie bei Incarceration: Erweiterung der oberhalb liegenden Darmteile. — Am häufigsten ist die *Ileo-coecal-Invagination,* indem Ileum und Coecum in das Colon eingestülpt sind; etwas seltener Ileum- oder Colon-Invaginationen. — Agonale Darminvaginationen kommen bei Kindern in den ersten Lebensjahren häufig zur Beobachtung; sie sind öfters multipel, leicht lösbar und ohne jede sekundäre Reaktion.

Volvulus ist die Drehung des Darmes entweder um seine Längsaxe — im Bereich des Coecum und Colon selten beobachtet, oder das Mesenterium oder Mesocolon drehen sich, der fixe Punkt liegt am Ursprung des Mesenteriums; sekundär kommt es zu Darmverschluss. — Ausserdem kommen innere Incarcerationen mit Darmstenose oder -Verschluss vor durch Pseudoligamente, Synechien, namentlich zwischen grossem Netz und Beckenperitoneum, ferner durch Spalten im Netz und Gekröse.

Prolapsus ist der Vorfall von Baucheingeweiden durch den Anus = Invagination des Darmes, wo er nach aussen mündet. Die Oberfläche des vorgefallenen Darmes besteht aus Schleimhaut. Diese Anomalie entwickelt sich bei starker und oft wiederholter übermässiger Anstrengung der Bauchpresse, bei Erschlaffung des Darmes und seiner Befestigung im

kleinen Becken. Sekundär können sich entzündliche Prozesse und Gangrän anschliessen.

Erkrankungen des Bauchfells.

Das Bauchfell bedeckt zahlreiche und umfangreiche Organe; dasselbe hat unter den serösen Häuten des Körpers die weitaus grösste Flächen-Ausdehnung; dieser Umstand einerseits, sowie die grosse Häufigkeit der Erkrankungen der vom Bauchfell eingehüllten Organe andererseits (Magen, Darmtraktus, weibliche Genitalien) machen es leicht begreiflich, dass Veränderungen des Bauchfells, namentlich solche sekundärer Natur, überaus häufig zur Beobachtung kommen.

Die *Bauchwassersucht* (Ascites) findet sich entweder als Teilerscheinung allgemeiner Wassersucht oder entsteht isoliert im Anschluss an länger dauernde und hochgradige Stauungs-Hyperämie im Gebiet der Pfortader, meistens ausgehend von Leber-Cirrhose, Carcinom, Syphilis der Leber (hämatogener mechanischer Ascites); oder lokale Erkrankungen des Bauchfells namentlich Neoplasmen (Carcinose, Sarkomatose) führen zu Störungen der Resorption und zu Hydrops. — In manchen Fällen kombinieren sich mehrere Ursachen: Hydrämie, Cirkulationsstörungen, oder es gesellt sich zum kürzere oder längere Zeit bestehenden Hydrops Entzündung: Ascites inflammatorius. Die Menge der Flüssigkeit ist sehr verschieden, sie kann schwanken zwischen einigen Esslöffeln voll bis zu 10 und 20 Liter.

Vielfach finden sich als coordinierte Störungen gleichzeitig Stauungs-Katarrhe der Magen-Darmschleimhaut, Oedem der Darmwandung, Stauungs-Milztumor. — Die Folgezustände richten sich im allgemeinen nach der Menge des Transsudats; bei grösseren Flüssigkeits-Ansammlungen beobachtet man namentlich abnormen Hochstand des Zwerchfells mit entsprechender Verkleinerung des Thoraxraumes und der in letzterem gelagerten Organe, besonders der Lungen.

Die *Bauchfellentzündung* (Peritonitis) kommt überaus häufig in allen möglichen Abstufungen und Formen vor: entweder umschrieben oder diffus, akut oder langsam verlaufend, als gutartige, zur Verwachsung und Heilung neigende Form oder als infektiöser eiteriger Prozess mit häufig lethalem Ausgang.

In der Regel ist die Peritonitis ein sekundärer Prozess, ausgehend von den Unterleibsorganen, sehr selten idiopathisch und kryptogen.

Die *adhäsive Peritonitis* kommt seltener diffus, häufig in umschriebener Ausdehnung vor und entwickelt sich oft aus der trockenen fibrinösen Peritonitis; solche umschriebene Adhäsiv-Peritonitiden finden sich namentlich häufig im kleinen Becken (adhäsive Pelveo-Peritonitis), als Perimetritis, Peri-Oophoritis, ferner als Perihepatitis, Perisplenitis, Perityphlitis, als Verwachsung der Gallenblase mit den adnexen Organen.

Die *exsudative Peritonitis* ist diffus oder abgesackt. Im allgemeinen haben die flüssigen Exsudatmassen die Neigung, sich in den tieferen Partien der Bauchhöhle anzusammeln, namentlich im kleinen Becken, in der Umgebung der Nieren, der Leber, der Milz. Neben der *fibrinösen* und *sero-fibrinösen* Form, die mehr gutartigen Charakter hat, unterscheidet man die *hämorrhagische*, die *eiterige*, die *eiterig-fibrinöse*, die *jauchige* und die *tuberkulöse* Peritonitis.

Die gröberen und feineren Veränderungen bei den aufgeführten Peritonitisformen stimmen im Allgemeinen überein mit den analogen Prozessen der serösen Häute überhaupt (Pleuritis, Pericarditis), wie sie früher geschildert wurden. — Je nach der Dauer und Intensität des Prozesses variiert die Menge des Exsudats: Dieselbe kann quantitativ minimal sein und doch zum Tode führen, in anderen Fällen finden sich mehrere Liter entzündlichen Exsudats namentlich bei hämorrhagischer und sero-fibrinöser Peritonitis. — In der Umgebung des Ausgangspunktes z. B. bei per-

Tab. 48. **Herdförmige Tuberkulose des Bauchfells.**

Auf der leicht geröteten Serosa des Dünndarms sitzen, meist in Gruppen angeordnet, zahlreiche miliare grau-weissliche Tuberkel. Jeder Gruppe entspricht ein auf der Schleimhautseite sitzendes tuberkulöses Geschwür. — Ausserdem finden sich ähnlich wie bei Miliartuberkulose des gesamten Peritoneum disseminierte Miliartuberkel in mässiger Zahl zerstreut auf dem serösen Überzug des Darms.

---

forativer Peritonitis ist das Exsudat meistens am reichlichsten angehäuft. Je frischer die Entzündung, um so regelmässiger finden sich die Organe einfach verklebt, verlötet, leicht lösbar; bei älteren und längere Zeit bestehenden Prozessen entwickeln sich innige Verwachsungen.

Von *sekundären Veränderungen, die die Peritonitis begleiten,* sind hauptsächlich zu nennen: das entzündliche Oedem der Darmwandung, der auf Lähmung der Darmmuskulatur beruhende Meteorismus, Hochstand des Zwerchfells; abgesackte eiterige Exsudate können gelegentlich in den Darm perforieren und auf diese Weise die Heilung begünstigt werden. Bei derartiger Perforation ist an der Durchbruchstelle der Substanzverlust in der Serosa und Subserosa meist grösser als auf der Schleimhautseite.

Bei *perforativer Peritonitis*, die vom Intestinaltractus ausgeht, können auch Gase in den Bauchfellsack eindringen = Tympanites, Trommelsucht; bei jauchigen, infolge von Austritt von Darminhalt entstandenen Peritonitisformen kann die Gasentwicklung auch nachträglich von dem Exsudate selbst ausgehen.

Die *jauchige und jauchig-eiterige Peritonitis* entsteht namentlich nach Perforation und Verletzungen des Darmes (Wurmfortsatz) sowie bei Brucheinklemmung. Das übelriechende und kotgemischte Exsudat enthält Fäulnisbakterien.

Aetiologisch ist zu bemerken, dass bei der intestinalen perforativen Peritonitis manchmal minimale Mengen von Darminhalt, die in den Peritonealsack gelangen, schon genügen, um eine tödliche Peritonitis zu erzeugen; allerdings können solche geringe Mengen

Lith.Anst.v.F.Reichhold, München

auch resorbiert oder abgekapselt werden. In der Regel handelt es sich bei perforativer Peritonitis um Poly- oder Mischinfektionen, (meistens unter Beteiligung des Bakterium coli in seinen zahlreichen Varietäten), während die hämatogenen und metastatischen Peritonitisformen meist Mono-Infektionen (durch Streptococcen oder Staphylococcen bedingt) darstellen. — Der Dickdarm-Inhalt ist gefährlicher als derjenige des Dünndarms. — Die aseptische, durch chemische Reize (z. B. Galle, bakterienfreie Kotfiltrate) entstandene Peritonitis liefert kein eiteriges, sondern ein sero-fibrinöses und hämorrhagisches Exsudat. Bei perforativer Peritonitis treten neben pathogenen Bakterien meist auch chemische Produkte (Toxine, Proteïne, Darmfermente, Gärungsprodukte) in den Bauchfellsack und sind imstande, die sekundäre Peritonitis zu beeinflussen. — Ob der Tod bei infektiöser Peritonitis durch Intoxikation oder nervöse Einflüsse (continuierlicher Nervenreiz = langsam wirkender Shok) erfolgt, ist nicht sicher festgestellt.

Tuberkulose des Bauchfells.

Taf. 48, 49 u. 50.

Die Bauchfelltuberkulose kommt in mehreren Formen vor:

1. Als *akute Miliartuberkulose*, entweder hämatogenen Ursprungs als Teilerscheinung der akuten generalisierten Miliartuberkulose — oder direkt fortgesetzt von lokaler Tuberkulose der Darmschleimhaut oder der mesaraischen und retroperitonealen Lymphdrüsen (Taf. 49); dieselbe ist meist über das ganze Bauchfell mehr oder weniger gleichmässig verbreitet, die leicht gerötete Serosa mit zahlreichen miliaren Knötchen bedeckt; bei langsamerem Verlaufe (subakute oder subchronische Tuberkulose) werden die Knötchen bis hanfkorn- und erbsengross.

2. Als *lokalisierte herdförmige Miliartuberkulose*, häufig verbunden mit subakuter oder chronischer fibröser Peritonitis — ausgehend von älteren tuber-

Tab. 49. **Käsige Tuberkulose der mesaraischen Lymphdrüsen.**

Im Mesenterium findet sich eine grössere Zahl geschwellter — hanfkorn- bis kirschgrosser — Lymphdrüsen, die sich durch ihre weiss-gelbliche Farbe und teilweise leicht gerötete Kapsel deutlich von der Umgebung abheben. Auf der Schnittfläche zeigen die Drüsen in bezug auf Farbe und Konsistenz Ähnlichkeit mit dem Verhalten einer roten Kartoffel.

Das Präparat stammt von einem 4 Monate alten Kind (Nr. 379, 1895), welches an akuter generalisierter Miliartuberkulose der Lungen, der Leber und der Milz zu Grunde ging — ausgehend von älterer käsiger Tuberkulose der Lymphdrüsen des Halses, der Brust- und Bauchhöhle. — Als Nebenbefunde wurden konstatiert: Caries eines Felsenbeins, Furunkulose, Darmkatarrh, allgemeine Atrophie. — Die Mutter des Kindes war bald nach der Geburt an sehr rasch verlaufender Tuberkulose gestorben. (Infektion des Kindes von Seiten der Mutter bald nach der Geburt.)

Tab. 50. **Subchronische und subakute Tuberkulose des Bauchfells.**

Auf dem stellenweise geröteten und etwas entzündlich verdickten Peritonealüberzug des Darmes und des Mesenterium finden sich zahlreiche stecknadelkopf- bis erbsen- und bohnengrosse, teilweise leicht abgeplattete Knoten von weissgelblicher Farbe aufgelagert; einzelne setzen sich aus mehreren kleineren Knötchen zusammen, sind conglomeriert. Die Knoten sehen metastatischen Krebswucherungen sehr ähnlich.

Die Patientin, 54 Jahre alt, litt an primärer Genital-Tuberkulose des Uterus, der Tuben, so dass die Bauchfelltuberkulose von der Erkrankung der Eileiter ziemlich sicher abzuleiten ist. — Ausserdem fanden sich tuberkulöse Geschwüre im Dickdarm und eine lokalisierte Tuberkulose der linken Lunge. Nr. 383, 1895.

---

kulösen Geschwüren der Darmschleimhaut. Namentlich in der Serosa des unteren Ileum und des angrenzenden Dickdarms sieht man auf der convexen Seite des leicht contrahierten Darmes Gruppen von miliaren Knötchen aufgelagert, deren jede einem Geschwür auf der Schleimhautseite des Darmes entspricht: gregale recurrierende Miliartuberkulose, durch regionäre Infektion entstanden. (Taf. 48.)

3. Die *tuberkulöse Peritonitis* verhält sich ähnlich wie die tuberkulöse Pleuritis; wir unterscheiden eine *akute oder subakute exsudative Form*, wobei das Exsudat meist hämorrhagisch, seltener sero-fibrinös oder eiterig ist; daneben zahlreiche sandkornartige

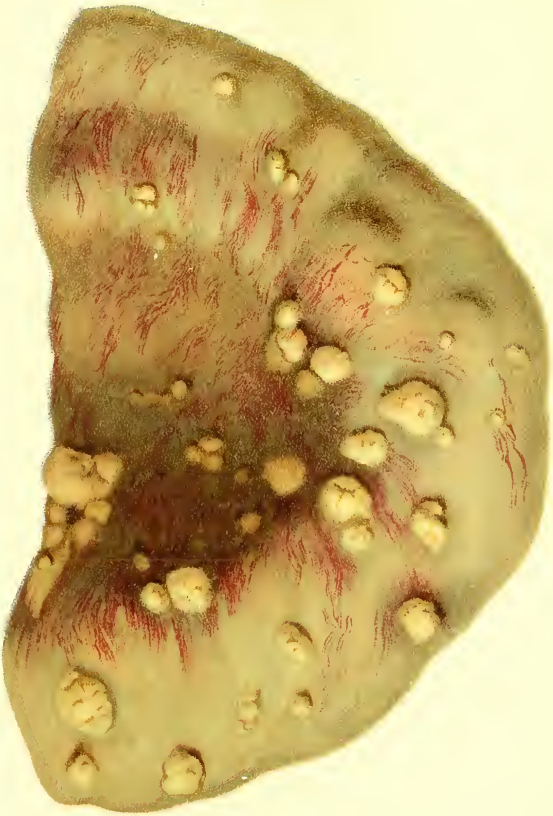

Lith. Anst. v. F. Reichhold, München.

Lith.Anst.v.F.Reichhold, München

Miliartuberkel in die Serosa eingestreut. Ferner eine *chronisch produktive* und *adhäsive tuberkulöse Peritonitis* mit Bildung grösserer Knoten (Taf. 50), diffuser Infiltration namentlich des grossen Netzes (Omentitis tuberculosa), welches verkürzt, fibrös und verdickt, brettartig derb und von unregelmässigen käsigen Herden durchsetzt erscheint.

Die *Tuberkulose des Bauchfells* — mit oder ohne Entzündung — findet sich bei etwa 5% aller Fälle von lethaler Tuberkulose; sie ist höchst selten primär, meist sekundär. Bei Männern ist sie auffallend häufiger als bei Frauen (4 : 1); die grössere Disposition der Männer hängt vielleicht mit der entsprechenden Häufigkeit von Lebererkrankungen und Potatorium zusammen. — Spontane Heilung der Bauchfelltuberkulose ist sehr selten; in neuerer Zeit werden Stillstände und sogar Heilung im Anschluss an einfache Laparotomie, Entfernung der flüssigen und geronnenen Exsudatmassen berichtet.

Neubildungen des Bauchfells sind meist sekundär: am häufigsten beobachtet man sekundäre Carcinose in Form multipler Knötchen und Knoten (Taf. 51) oder diffuser Infiltrate des Omentum, des Mesenterium bei primärem Krebs des Magens, des Darms, der Leber, des Pankreas. Oefters verbinden sich damit Ascites oder auch entzündliche Reizzustände.

Von *primären Neoplasmen* des Bauchfells und seiner Subserosa sind zu nennen: das Sarkom, Endotheliom, seltener Fibrome, Lipome, — oder auch Myome, die von muskelhaltigen adnexen Organen (subseröse Myome des Uterus und seiner Adnexa) ausgehen.

Als *tierische Parasiten* finden sich öfters Blasen-Echinococcen, selten Cysticercus cellulosae.

Als *Enteroptose (Glénard's)* bezeichnet man Lageanomalien der Baucheingeweide, die namentlich durch Verlängerung und Dehnung der Befestigungs-

Tab. 51. **Carcinose des Bauchfells.**

Auf dem grünlich verfärbten[1]) Bauchfell finden sich zahlreiche, meist den Umfang einer Linse oder Erbse erreichende, flache Knötchen und Knoten von weisslicher Farbe. — In der Bauchhöhle etwa 1½ Liter seröser bernsteinfarbiger Flüssigkeit (Ascites.) Das grosse Netz (auf der Tafel nicht sichtbar) in hohem Grade krebsig infiltriert, bildet eine unförmige wulstig-gelappte Masse, diffus blutig infiltriert, mit massenhaften weisslichen Knötchen bedeckt.

Der Sitz des primären Carcinoms bei der 43jährigen Patientin (Nr. 190, 1894) waren die Ovarien; auf den Pleurablättern ein ähnlicher Befund wie in der Bauchhöhle: disseminierte Krebsknoten mit hämorrhagischem Exsudat. — Als Nebenbefunde wurden notiert: Chronische parenchymatöse Nephritis; Fettleber; Anasarka der unteren Extremitäten.

---

[1]) Die intensiv grünliche Verfärbung des Bauchfells hatte sich postmortal stärker entwickelt.

Tab. 52a. **Fett- und Stauungs-Leber bei chronischer Lungentuberkulose.**

Die Leber vergrössert, von blass-orangerötlicher Farbe, von verminderter Konsistenz. Blutgehalt sehr gering. Beim Darüberstreifen erhält man einen dickflüssigen, fettig glänzenden Saft. Die acinöse Zeichnung sehr deutlich: die Centren der Acini blassbraun, die Randpartien blassgelblich gefärbt. — Mikroskopisch das Bild der chronischen Fettinfiltration; im Centrum der Acini Capillar-Ektasie = blutarme und fettig infiltrierte Stauungs-Leber, wie sie im Anschluss an chronische Lungentuberkulose besonders häufig angetroffen wird.

Die Patientin, 25 Jahre alt, war an chronischer und reccurrierender Tuberkulose der Lungen mit Pneumothorax und ulceröser Darmtuberkulose gestorben. Nr. 633, 1894.

Tab. 52b. **Fettig infiltrierte Muskatnussleber. Chronische Stauungsleber bei Vitium cordis.**

Die Leber etwas verkleinert, schneidet sich derber als normal. Die Schnittfläche ausgesprochen muskatnussartig gesprenkelt und deutlich ikterisch. — Die Centren der Läppchen dunkelbraun, die Randpartien mattgelblich gefärbt. Blutgehalt vermindert — wahrscheinlich durch längeres Krankenlager.

Die 54jährige Patientin hatte an chronischer Aortensklerose, Fortsetzung des entzündlichen Prozesses auf die Aortaklappen, Insufficienz und Stenose der letzteren gelitten. Nr. 47, 1895.

---

bänder des Magens und des Colon gekennzeichnet sind; infolgedessen findet man die genannten Teile abnorm beweglich und in abnormen Lagen: das Quercolon, namentlich die rechte Flexur, liegt in der Nabelhöhe oder noch tiefer — in der Mitte zwischen Symphyse

Lith.Anst.v. F. Reichhold, München

a

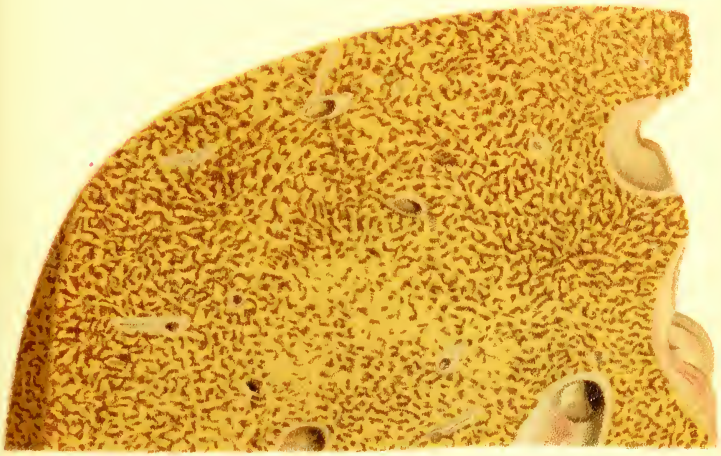

b

Lith. Anst. v. F. Reichhold, München

und Nabel, der Magen (Gastroptose) ebenfalls entsprechend nach abwärts und links verlagert. — Senkung des Colon wird nicht bloss durch abnorme Dehnung der Anheftungsbänder, sondern auch durch langdauernde oder sich oft wiederholende stärkere Füllung desselben bedingt. Geringere Grade der Enteroptose sind physiologisch und verursachen keine Störungen. — Unzweckmässige Kleidung (Schnürcorsett), öftere Schwangerschaften, frühere Fettleibigkeit sind offenbar ursächlich wichtige Momente.

Krankheiten der Leber.

Verletzungen der Leber kommen vor als Schusswunden, als Schnittstichwunden und als subcutane Rupturen, letztere namentlich durch stumpfe Gewalten oder durch Sturz aus der Höhe entstehend; sie werden tödlich durch Verblutung in die Bauchhöhle oder durch sekundäre infektiöse Entzündung. Gallenerguss in die Bauchhöhle führt zu serös-fibrinöser Peritonitis und manchmal zu tödlichem Ausgang.

Die *Leberkapsel* beteiligt sich an den diffusen Erkrankungen des Bauchfells, sowie an zahlreichen namentlich entzündlichen Prozessen der Leber; auf diese Weise entsteht z. B. bei Lebercirrhose eine chronische adhäsive und hyperplastische Entzündung, die sehr selten auch idiopathisch als sogenannte „Zuckergussleber" mit sekundärer Leberatrophie beobachtet wird.

Unter den Cirkulationsstörungen der Leber ist als häufige die chronische *Stauungshyperämie* (Taf. 52a u. 52 b) zu erwähnen. Dieselbe entsteht regelmässig bei Hindernissen für den Rückfluss des Lebervenenblutes bei Klappenfehlern und Muskelerkrankungen des Herzens. In den Anfangsstadien ist die Leber vergrössert, von dunkler cyanotischer Farbe; bei längerer Dauer kommt es zu Capillarektasie im Centrum der Acini in der Umgebung der Centralvenen mit sekundärer Atrophie

Tab. 53. **Chronischer Ikterus (Icterus viridis) bei Adeno-Carcinom der Leber.**

Die Leber ist vergrössert, die Oberfläche etwas höckerig, von dunkelbraungelblicher Farbe. Von der Schnittfläche ergiesst sich fast kein Blut, dagegen eine reichliche Menge von Galle. Die grösseren Gallengänge bedeutend erweitert und stark mit Galle gefüllt. Das Leber-Parenchym von dunkel-olivengrüner Farbe (Icterus viridis).

Als Ursache des mechanischen Ikterus findet sich an der Leberpforte ein Carcinom, welches namentlich in den Ductus hepaticus hineingewuchert ist und so den Abfluss der Galle unmöglich machte. — Dauer des Icterus bei dem 65 jährigen Patienten ca. $3^1/_2$ Monate. Nr. 57, 1895.

---

der Leberzellen. Auf diese Weise erscheinen die Centren der Acini dunkelbraun- bis schwarzrot verfärbt, während die Randpartien der Acini hellgrau oder blassgelblich verfärbt sind. Durch diesen Wechsel von dunklen fleckigen und hellen netzartigen Tönen entsteht eine sehr charakteristische muskatnussartige Färbung der Schnittfläche *(Muskatnussleber)*, die je nach dem Blutgehalt und der fehlenden oder begleitenden fettigen Infiltration der Randzonen der Acini allerlei Abstufungen zeigt: dunkle und helle (anämische) Nuance der Muskatleber. — Bei langer Dauer der Cirkulationsstörung erscheint das ganze Organ verkleinert (atrophische Muskatleber, cyanotische oder rote Atrophie).

Atrophie der Leber.

Partielle Atrophie der Leber findet sich häufig bei der sogenannten *Schnürleber*, wobei die Schnürfurche in wechselnder Breite und Tiefe quer über die vorderen unteren Teile des rechten und manchmal auch des linken Lappens verläuft.

Einfache diffuse Atrophie kommt vor bei sehr alten Menschen, bei kachektischen und stark abgemagerten Patienten; die Leber kann im Umfang auf die Hälfte der normalen Grösse herabgehen; das Gewebe ist derb, von trüb-brauner Färbung *(braune Atrophie)*; im Centrum der Acini findet sich ein feinkörniges bräunliches Pigment abgelagert.

Lith.Anst.v.F.Reichhold, München

Die sogenannte akute gelbe Leberatrophie (Taf. 54) gehört in die Gruppe der degenerativ-nekrotischen Prozesse und soll bei der Degeneration der Leber besprochen werden.

Hypertrophie der Leber.

Partielle vicariierende Hypertrophie (Rekreation) einzelner Abschnitte findet sich öfters nach Verlust von Leberteilen, namentlich sehr charakteristisch bei Echinococcus, Syphilis oder in den unteren Abschnitten des rechten Leberlappens bei stark entwickelter Druckatrophie (Schnürleber) benachbarter Abschnitte.

Diffuse wahre Hypertrophie der Leber kommt öfters vor, namentlich in Verbindung mit leichter Zunahme des Stützgewebes, ein Zustand, der vielfach irrtümlich zur hypertrophischen Cirrhose (Pseudohypertrophie) gerechnet wird; als ursächliche Momente sind chronische Stauung, Plethora und Alkoholmissbrauch (Bier) zu nennen.

Fettleber.

Abnorme Fettanhäufung in der Leber kommt auf verschiedene Weise zustande:

1. Die *fettige Degeneration der Leber* entwickelt sich rasch im Anschluss und als 2. Stadium der trüben Schwellung (parenchymatöse Hepatitis). Die Leber ist mässig vergrössert, blass, saftreich; in den Leberzellen finden sich reichliche Fettröpfchen meist von geringem Umfange. In den höheren Graden (z. B. bei akuten Intoxicationen) ist die Leber um $^1/_3$—$^1/_2$ vergrössert, von grauer lehmartiger Farbe, manchmal ikterisch, die Leberzellen vollständig von Fettropfen erfüllt. — Diese akute fettige Degeneration der Leber findet sich in mässigen Graden häufig bei schweren akuten Infektionskrankheiten (septischen, pyämischen Infektionen, Typhus), die mit hohem Fieber einhergehen, ausserdem entwickelt sie sich in wenigen Tagen bei Intoxicationen (Phosphor-, Arsenik-, Jodoform-Vergiftung). Die hochgradigsten Formen der Fettleber, kombiniert mit Ikterus, finden sich bei Phosphor-Vergiftung (Steigerung des Fettgehaltes von 3% auf

Tab. 54. **Akute gelbe Leberatrophie.** 2/3 der natürl. Grösse.
Die Leber ist in allen Durchmessern, im Ganzen fast auf die Hälfte des ursprünglichen Umfangs verkleinert. (Gewicht: 920 gr.) Die Kapsel gerunzelt. Die Konsistenz zäh, sehr schlaff und welk. Die Schnittfläche teils intensiv ikterisch, teils verwaschen rötlich gefärbt. Acinöse Zeichnung vollkommen verwaschen. Blutgehalt sehr gering. Beim Darüberstreifen erhält man gelblich gefärbten, trüben Saft in ziemlicher Menge.

Bei dem 21 jährigen Patienten fand sich ausserdem: hochgradiger allgemeiner Ikterus, Verfettung des Herzens und der Nieren. Multiple subseröse Ecchymosen der Pleura, des Bauchfells, des Epi- und Endocards. Nr. 161, 1895.

32% der frischen Substanz): das massenhaft in der Leber sich anhäufende Fett ist zum geringeren Teile aus dem Protoplasma der Leberzellen entstanden (fettige Entartung), zum grösseren Teile wird das Fett aus ebenfalls fettig degenerierten, anderen Organen der Leber zugeführt (fettige Infiltration).

Bei der *akuten gelben Leberatrophie*, einem einstweilen noch rätselhaften Prozess, geht ein grosser Teil des Leberparenchyms auf dem Wege der fettigen Nekrose zu Grunde; die Leber verkleinert sich in 2—3 Wochen sehr bedeutend, erscheint welk, auf der Schnittfläche wechseln rote (acholische) und gelbe (ikterische) Partien mit einander ab. (Taf. 54.)

Die zweite Hauptform der Fettleber (*Fettinfiltration*) (Taf. 52 a) ist dadurch charakterisiert, dass das Fett in grösseren Tropfen in den im übrigen intakten, nur vergrösserten Leberzellen sich ablagert — sei es infolge vermehrter Zufuhr, sei es infolge verminderter Verbrennung — oder durch beide Einflüsse gleichzeitig. Teilweise noch in das Gebiet des Normalen gehört die *Mästungsfettleber*, die bei fetten Menschen sich vorfindet; in den höheren und höchsten Graden (Fettgehalt bis zu 44% der frischen Substanz steigend) ist sie pathologisch, wie z. B. die künstlich erzeugte Mästungs-Fettleber der Gänse. — Eine weitere Form dieser infiltrierten Fettleber findet sich häufig bei Säufern, öfters verbunden mit leichteren oder stärkeren Graden von Cirrhose (fettige Cirrhose).

Lith.Anst v. F. Reichhold, München

Endlich findet sich eine hochgradige Fettinfiltration der Leber öfters bei sehr kachektischen und abgemagerten Menschen *(kachektische Fettleber)* namentlich bei Phthisikern, Krebskranken, bei chronischen Fieberzuständen; die Entstehung dieser Anomalie ist wenig klar; vielleicht spielt die begleitende Anämie, gesteigerte Eiweisszersetzung und infolge dessen verminderte Fettverbrennung eine gewisse Rolle; infektiöse Momente dürften ebenfalls manchmal mitwirken. — Bei allen diesen Formen ist die Leber erheblich vergrössert, die scharfen Ränder sind abgerundet, des Gewebe schneidet sich weich, fast butterartig, ist blutleer; öfters gesellt sich leichter Ikterus dazu, offenbar infolge von Verengung und Verschluss der feineren Gallengänge durch das übermässig geschwellte und fettig infiltrierte Leber-Parenchym.

Leberentzündung. Hepatitis.

Die *eiterige Hepatitis* ist immer herdförmig, meist multipel; die Abscesse sind von verschiedenem Umfange — bis faustgross und darüber, der Eiter mit Detritus, Gewebsresten und Galle häufig gemischt. — Dieselbe entsteht meist embolisch und zwar von den Wurzeln der Pfortader aus, wenn in der Umgebung der Pfortaderäste, namentlich in der Wandung des Dickdarms (Dysenterie) oder des Wurmfortsatzes sich infektiöse, eiterige und septische Prozesse entwickelt haben, die zu septischer Thrombo-Phlebitis führen. — Die Abscesse liegen meistens subkapsulär, können zu eiteriger Perihepatitis und Peritonitis führen. Die Pfortaderäste der Leber sind öfters gleichzeitig mit missfarbigen, halbweichen und in eiteriger Einschmelzung befindlichen Thromben gefüllt. — Die in den Tropen so häufigen Leber-Abscesse, die früher meist als idiopathische Erkrankungen angesehen wurden, sind wohl durchweg embolischen Ursprungs und entwickeln sich mit Vorliebe im Anschlusse an die Tropen-Dysenterie. — Durch paradoxe oder retrograde venöse Embolie können infizierte Thromben,

Tab. 55a. **Atrophische Lebercirrhose.**

Die Leber erheblich verkleinert; die Oberfläche grobkörnig granuliert, Farbe blass-grau-gelblich. Beim Einschneiden hört man deutliches Knirschen; das Parenchym fast blutleer, trocken; die Schnittfläche ebenfalls höckerig uneben. Zwischen den unregelmässig verkleinerten Leberläppchen sieht man das interacinöse Bindegewebe stark und ebenfalls ungleichmässig entwickelt.

Bei dem 35jährigen Patienten (Nr. 70, 1895) fand sich als tödliche Krankheit ein Angiofibrom der Sacralgegend. Tod durch Verblutung aus dem Neoplasma.

Tab. 55b. **Blasen-Echinococcus der Leber (Echinococcus hydaditosus), abgestorben.**

Fast hühnereigrosse Blase im Leber-Parenchym. Fibröse Kapsel verdickt. Im Innern die collabierte, geschichtete und theilweise von der Wandung abgelöste Chitinblase, stellenweise noch milchig gefärbt.

Bei dem 58jährigen Patienten (Nr. 278, 1894) fanden sich: Aortensklerose, sekundäre Insufficienz der Aortaklappen, Granular-Atrophie der Nieren und eine terminale eiterige Pleuritis über dem rechten Unterlappen.

---

die etwa aus den peripheren Venen des Kopfes stammen, vom rechten Vorhof aus in die untere Hohlvene und in die Lebervenen eindringen und auf diese Weise Leberabscesse erzeugen.

Chronische interstitielle Hepatitis. Leber-Cirrhose. Taf. 55 a.

Dieselbe kommt in 2 Hauptformen vor:

1. Als *atrophische Cirrhose, Granular-Cirrhose* (Laennec). Die Leber ist erheblich verkleinert, die Oberfläche grob- und feinhöckerig granuliert, von gelblicher oder blass-graugelblicher Farbe, knirscht unter dem Messer. Auf der Schnittfläche sieht man das Stützgewebe unregelmässig und reichlich-gewuchert; zwischen den weisslichen Bindegewebsmassen die unregelmässig verkleinerten Acini, die stärker gelblich, ikterisch verfärbt und oft fettig infiltriert sind, eingestreut. Unter dem Mikroskope findet sich eine periportale interacinöse Bindegewebswucherung. Infolge der Verödung von Pfortaderverzweigungen kommt es sekundär zur Stauung im Pfort-

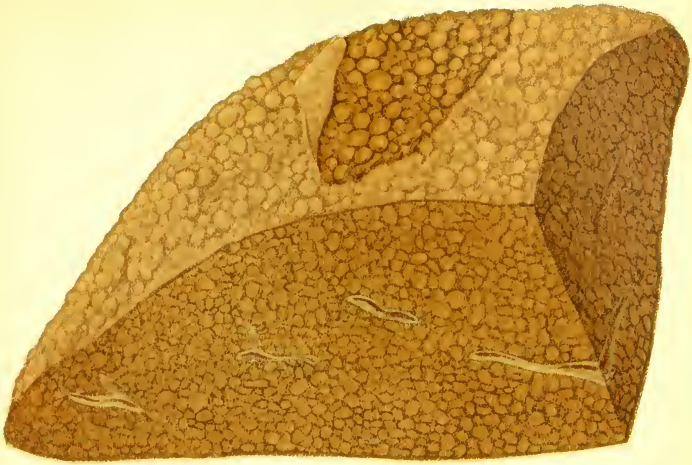

a

b

Lith.Anst.v. F Reichhold, München.

adergebiet: Stauungs-Milztumor, chronischer Katarrh des Magens und Darms, zuletzt Ascites; infolge der Obliteration und Einschnürung von Gallengängen zu mäsigem Ikterus.

2. Seltener beobachtet man die *hypertrophische Cirrhose* der Leber (Pseudohypertrophie), wobei das Organ häufig um $^2/_3$ des Normalen, öfters auf das Doppelte und Dreifache des normalen Umfangs vergrössert ist. — Die Oberfläche ist mit wenigen Ausnahmen glatt, das Gewebe meist blutreicher; mikroskopisch sieht man in typischen Fällen neben einer mässigen interacinösen hauptsächlich eine intraacinöse unregelmässige Bindegewebswucherung; der Ikterus fehlt meistens. In manchen Fällen entwickelt sich allmählich ein chronischer Ikterus, der viele Monate und sogar Jahre lang progressiv bis zum tödlichen Ausgang zunimmt.

In manchen Fällen ist bei hypertrophischer Induration der Leber die bindegewebige Wucherung so geringfügig, dass aus ihr kaum die bedeutende Massenzunahme des Organs erklärt werden kann; in solchen Fällen, die auch keine weitere Komplikation (Stauung im Pfortadergebiet) mit sich bringen, liegt offenbar eine *wahre Hypertrophie des Parenchyms* mit leichter interstitieller Wucherung vor. — Die hypertrophische Lebercirrhose, die nur höchst selten auch als erstes Stadium der atrophischen Cirrhose angetroffen wird, findet sich vorwiegend bei Männern (90% aller Fälle), die dem Bier (Alkoholismus), ergeben sind. Häufig bildet sie einen Nebenbefund namentlich bei idiopathischer Herzhypertrophie, bei Tuberkulose; während sekundärer Milztumor constant als Begleiterscheinung angetroffen wird, findet sich Ikterus in etwa $^1/_5$ aller Fälle, Ascites nur ausnahmsweise.

Die verschiedenen Formen der Lebercirrhose sind häufig kombiniert mit mässigen und höheren Graden von *fettiger Infiltration*; ausserdem findet sich öfters *adenoide Wucherung der Gallengänge* in den hyperplastischen interacinösen Bindegewebs-

Tab. 56. **Akute Miliartuberkulose der Leber.** Natürl. Grösse.
In dem dunkelbraunroten Gewebe der Leber finden sich eingestreut sehr zahlreiche feinste punktförmige Knötchen von grauer und graugelblicher Farbe, im Centrum meist gelblich getrübt.
Bei dem 5jährigen Knaben (Nr. 615, 1894) fanden sich Milz und Nieren in ähnlicher Weise von miliaren Knötchen durchsetzt. Ausserdem wurden konstatiert: ältere käsige Tuberkulose der peribronchialen und mesararischen Lymphdrüsen, lobuläre käsige Pneumonie, tuberkulöse Pleuritis und sero-fibrinöse Pericarditis. — Die Exacerbation des tuberkulösen Prozesses wurde im Anschluss an Keuchhusten beobachtet.

Wucherungen. In der Aetiologie der chronischen interstitiellen Hepatitis spielen toxische und infektiöse Einflüsse, namentlich Alkoholismus und Lues eine Hauptrolle.

Eine besondere — jedoch seltene Form von Leber-Entzündung ist die *biliäre Cirrhose*, die im Anschluss an lange dauernde Gallenstauung und chronische Entzündung der Gallenwege z. B. experimentell nach Unterbindung des Ductus choledochus sich entwickelt. Hierher gehört auch die *verminöse Cirrhose* wie sie in der Leber der Haustiere (Schaf, Rind) durch Leberegel (Distomatosis) sehr häufig verursacht wird; dieselbe ist meist unregelmässig und fleckig über die Leber verbreitet; die Randpartien sind meist stärker ergriffen als die centralen Leberteile.

Tuberkulose der Leber kommt vor als *akute Miliartuberkulose:* im Leberparenchym und durch die Kapsel durchscheinend finden sich mehr oder weniger zahlreiche graue, punktförmige bis stecknadelkopfgrosse Knötchen eingestreut (Tab. 56); diese Form der Tuberkulose findet sich häufiger bei Kindern als Teilerscheinung der allgemeinen generalisierten Miliartuberkulose, hie und da auch als Ausdruck der allgemeinen terminalen Infection bei chronischer Lungentuberkulose der Erwachsenen. — Seltener finden sich in der Leber grössere tuberkulöse Herde, sogenannte *Solitärtuberkel* von Hanfkorn- bis Erbsengrösse, meist in grösserer Zahl in das Leberparenchym eingestreut. Infolge centraler Erweichung und Einschmelzung bilden

Lith.Anst.v.F.Reichhold, München

sich kleine Höhlen, die bei Communication mit Gallengängen öfters gallig gefärbten Inhalt nachweisen lassen.

Der weitaus wichtigste thierische Parasit der Leber ist der *Echinococcus* (Hülsenblasenwurm), das Jugend- und Finnen-Stadium eines im Hundedarm lebenden kleinen dreigliedrigen Bandwurms, der Tänia Echinococcus (Taf. 55b). Die Hunde beziehen die entsprechenden Scolices von den Hausthieren (Schaf, Rind, Schwein), während die Eier der Hundetänie ihrerseits die letzteren, sowie den Menschen inficieren. — Der *Blasen-Echinococcus* bildet auf Kosten des Lebergewebes meist umfangreiche, bis mannskopfgrosse Cysten (Mutterblase mit Chitinhaut, Parenchymschicht, auf letzterer die Scolices), die meist zahlreiche Tochterblasen einschliesst = endogener Echinococcus. — Eine besondere Varietät stellt der *multiloculäre oder alveoläre Echinococcus* dar; derselbe bildet brettartig harte, kindskopf- bis mannskopfgrosse geschwulstartige Massen; im Centrum meist eins Caverne mit zerfressenen Wandungen. In einem zellarmen fibrösen Gerüste finden sich die gefalteten und höchst unregelmässig angeordneten Chitinblasen mit oder ohne Scolices eingelagert.

Syphilis der Leber. Taf. 57, 58 u. 59.

Neben der *diffusen interstitiellen* Hepatitis, die manchmal auf luetischer Grundlage — entweder alsbald nach der Infektion oder nach vielen Jahren noch als Nachwirkung sich entwickelt und namentlich als hypertrophische Form bei congenitaler Syphilis der Neugeborenen angetroffen wird, kommt es gelegentlich bei Syphilis zu einer schweren visceralen Erkrankung, zu einer eigentümlichen Form der interstitiellen Hepatitis, wobei die Wucherung des fibrösen Gewebes sich derart lokalisiert, dass die Leber in hohem Grade verunstaltet wird *(Hepatitis interstitialis deformans)*, indem unregelmässige grössere und kleinere Lappen entstehen, (Taf. 57) die durch tiefe Einschnürungen und Fur-

Tab. 57. **Syphilis der Leber. Grobgelappte Leber.**
$^2/_3$ der natürl. Grösse.

Die ganze Leber verkleinert, in hohem Grade deformiert, durch zahlreiche, tiefe, narbige Einschnürungen in unregelmässige Lappen geteilt. Die scharfen Ränder abgerundet. Das Gewebe von derber zäher Konsistenz. Auf der Schnittfläche sieht man entsprechend den narbigen Einziehungen derbe bindegewebige Verdichtungen.

Alteres Sammlungspräparat.

Tab. 58. **Syphilis der Leber. Multiple Gummata.**

Die Leber etwas verkleinert, blutreich, acinöse Zeichnung verwaschen. Im Parenchym, teilweise subperitoneal gelagert, 3 kirsch- bis haselnussgrosse, rundliche, weiss-gelbliche Herde von derber Konsistenz = Syphilome. — Die milchige Trübung der Kapsel über den unteren Abschnitten der Leber entspricht einer flachen Schnürfurche.

Die 34jährige stark abgemagerte Patientin (Nr. 600, 1895) litt an Syphilis: Spezifische Geschwüre der Schamlippen und der Vagina. Ausserdem fanden sich: Defekt der Nasenbeine („Sattelnase"), Amyloid-Milz, progressive Tuberkulose beider Oberlappen.

Tab. 59. **Syphilis der Leber beim Neugeborenen.**

Die Leber erscheint im Verhältnis zur Körperentwicklung vergrössert, Gewicht = 144 gr; Konsistenz sehr derb. Auf dem Durchschnitt sieht man umrahmt von einer hellgelblich, teilweise schwefelgelb verfärbten und ikterischen Parenchymzone ein über pflaumengrosses Syphilom von länglich unregelmässiger Form, das mit Ausläufern alle Lappen durchsetzt; dasselbe ist von derber, fast brettartiger Konsistenz, von graugelblicher Farbe, die Ränder unregelmässig gezackt, leicht überquellend, teilweise gallertig und von graugelblichen miliaren Knötchen durchsetzt. — Nebenbefunde: Allgemeiner Ikterus, bedeutender Milztumor, die Milz um das Dreifache vergrössert. Lues congenita.

Das illegitime, von einer syphilitischen Mutter geborene Kind hatte 12 Stunden gelebt; Körperlänge = 42 cm, Gewicht = 1500 gr Nr. 376, 1894.

---

chen von einander getrennt sind (grob gelappte Leber). Sehr häufig gehen diese derben Faserzüge vom Ligamentum suspensorium aus; in demselben finden sich öfters gelbliche, nekrotische, derb-elastische Knoten (Gummata) eingesprengt = interstitielle gummöse Hepatitis luetica (Taf. 58 u. 59). Im Anschluss an die partielle entzündliche Atrophie kommt es öfters zu kompensatorischer unregelmässiger Hypertrophie benachbarter Abschnitte.

Lith.Anst.v. F Reichhold. München

Lith.Anst.v. F. Reichhold, München

Tab. 59.

Lith. Anst. v. F. Reichhold, München

Die Leber ist dabei im ganzen immer verkleinert; die charakteristische Form ist verloren gegangen, die scharfen Ränder sind meist abgestumpft, die Kapsel mit bindegewebigen Adhäsionen bedeckt (Perihepatitis adhaesiva). Infolge der bindegewebigen Sklerose namentlich an der Leber-Pforte und in der Umgebung der Pfortaderäste kommt es meist zu denselben Cirkulationsstörungen wie bei atrophischer Lebercirrhose: Ascites, Milztumor, Stauungskatarrh im Bereiche der Magen-Darmschleimhaut.

Neubildungen der Leber. Taf. 60.

In der Leber kommen gelegentlich vor: das cavernöse Anginom, sehr selten Sarkome (hämorrhagische Angio-Sarkome) und Adenome.

Die bei weitem häufigste Neubildung ist das *Carcinom*, welches primär selten, sekundär und metastatisch häufiger als in irgend einem Organe vorkommt.

Das primäre *Leber-Carcinom* bildet grössere Knoten (faust- bis kindskopfgross), in deren Umgebung kleinere Knoten sichtbar sind; ausser der knotigen Form findet sich selten der infiltrierte Krebs; im Gewebe finden sich inselförmige Krebsnester, den Resten des Lebergewebes bei Cirrhose der Leber ähnlich.

Metatastischer Krebs in Form multipler Knoten, die meist ziemlich gleichmässig verteilt im Parenchym und subperitoneal sitzen, findet sich namentlich häufig bei primärem Carcinom des Magens, des Darms, ferner auch bei Carcinom der weiblichen Genitalien, der Mamma, der äusseren Haut. Die Knoten sind stecknadelkopf- bis faustgross, an der Oberfläche mit centraler Delle (Krebsnabel) versehen, von der Umgebung scharf abgegrenzt, weisslich gefärbt. Ikterus und fettige Infiltration des Leberparenchyms finden sich öfters als Komplikationen.

Sekundärer Krebs der Leber entwickelt sich gelegentlich auch kontinuierlich fortgesetzt vom Magen

Tab. 60. **Primärer Krebs (Markschwamm) der Leber.** 1/2 der natürl. Grösse.

Im rechten Lappen der fast auf das Doppelte vergrösserten Leber eine kopfgrosse Geschwulst von weiss-gelblicher und rötlicher Farbe und markiger Konsistenz. Die Schnittfläche etwas höckerig uneben; einzelne Teile des Tumors förmlich erweicht, die Erweichungs-Massen mit dunklem Blute gemengt. Die Gallenblase im Tumor untergegangen.

Bei der 51 jährigen stark abgemagerten Patientin (Nr. 619, 1894) fanden sich metastatische Krebsknoten im Gehirn (Pons, Oculomoterius-Kern, Chiasma), in den Lungen, im Herzen, im Bauchfell, im linken Ovarium.

(kleine Curvatur oder Pylorus) aus oder auch von der Gallenblase und den grossen Gallengängen aus.

Krankheiten der Gallenwege.

Die Gallengänge der Leber, namentlich die feineren, beteiligen sich an den Erkrankungen des Lebergewebes; besonders bei interstitieller Entzündung der Leber, diffusen parenchymatösen Prozessen kommt es zu Verengerung und Verschluss der Lumina, Behinderung des Gallenabflusses, Ikterus.

Entzündung der Gallengänge — Cholangitis — entsteht im Bereiche des Ductus choledochus fortgesetzt vom Duodenum aus: Schwellung der Schleimhaut, vermehrte Sekretion (Bildung eines Schleimpfropfes) sollen zur Behinderung der Gallenentleerung in den Darm, zum sogenannten katarrhalischen Ikterus führen. Chronische Katarrhe werden namentlich durch Gallensteine bedingt; durch letztere entstehen im Ductus choledochus gelegentlich umschriebene nekrosierende Entzündungen (Druckbrand), die zu Perforation und sekundärer Peritonitis führen können.

Eiterige Entzündung der Gallengänge hie und da im Anschluss an Gallensteine, Durchbruch von Leber-Abscessen in die Gallengänge; in den Gallengängen findet sich gallig gefärbter Eiter, mit abgestossenen Epithelien gemischt.

Lith.Anst.v. F. Reichhold, München.

Erweiterung der Gallengänge, namentlich der grösseren, entwickelt sich im Anschluss an *Verengerung* oder Obliteration des Ductus choledochus; Entzündung der Schleimhaut gesellt sich bei Störung des Gallenabflusses leicht hinzu. Dauert der Verschluss des Ductus choledochus längere Zeit, so kommt es zu bedeutender Erweiterung der Gallenwege mit Einschluss der Gallenblase, selten zu Ruptur der letzteren.

Bei *Verschluss des Ductus cysticus* (z. B. durch Gallensteine) kommt es meist zu Erweiterung der Gallenblase, die sich mit schleimiger oder wässeriger Flüssigkeit füllt: Retentions-Hydrops der Gallenblase.

Entzündung der Gallenblasenschleimhaut (Cholecystitis) kommt in verschiedenen Abstufungen vor: als einfacher Katarrh mit vermehrter Schleimabsonderung, als eiterige Entzündung namentlich infolge von Gallensteinen. Nekrosierende (diphtheroide) und ulceröse Cholecystitis mit Perforation, Peritonitis, oder Durchbruch in den Magen, Duodenum, Colon — bei Typhus. Sehr häufig findet sich adhäsive Peri-Cholecystitis (Verwachsung mit dem Colon transversum) als Rest abgelaufener entzündlicher Prozesse.

Die Entzündung der Gallenblase kann auch zu Schrumpfung und Obliteration der Gallenblase führen, namentlich bei Cholelithiasis (Cholecystitis calculosa), in der Regel mit Obliteration des Ductus cysticus Hand in Hand gehend.

Dauert das Hindernis für den Abfluss der Galle längere Zeit an, so kommt es zu Vergrösserung der Leber, zu hochgradigem Ikterus der Leber (Ikterus viridis), welche dunkel olivengrün verfärbt erscheint (Taf. 53); hie und da beobachtet man biliäre Cirrhose. Die Ursachen des chronischen Stauungs-Ikterus sind mannigfach: abgesehen von den angeführten (Entzündung, Steine) sind Tumoren der Leber, namentlich Carcinom, Gummata, Echinococcus zu nennen, ferner Tumoren an der Leberpforte: Carcinom der portalen Lymphdrüsen, Pankreaskrebs, Carcinom des Duodenum.

Gallensteine.

Dieselben sind nach Grösse, Form und Zusammensetzung sehr verschieden. Sie sind hirsekorn- bis nahezu hühnereigross, meist rund oder rundlich, oval, förmliche Abgüsse der Gallenblase darstellend; bei grösserer Anzahl häufig facettiert, vieleckig oder würfelförmig. Zu unterscheiden sind als Hauptformen:

1. *Cholestearinsteine*, meist rundlich oder oval, von weisslicher oder blassgelblicher Farbe, glimmerartig glänzend, die Bruchfläche strahlig.

2. *Cholestearin-Gallenfarbstoff-Steine*: bestehen aus Cholestearin und Gallenfarbstoff, meist gelbbraun bis dunkelschwarz gefärbt, sind die am häufigsten vorkommenden Formen.

3. *Pigmentkalksteine*, bestehen aus Gallenfarbstoff und Kalk, ziemlich selten, manchmal geschichtet.

4. *Calciumcarbonat-Steine*, von weisser oder grauweisslicher Farbe, sehr selten.

Bei der Bildung der Gallensteine wirken offenbar sehr verschiedene Einflüsse mit: unter den lokal begünstigenden Momenten spielen offenbar Reizzustände der Schleimhaut, die zur Zersetzung der Galle (Zersetzung des gallensauren Natrons, welches das Cholestearin in Lösung erhält,) führen, ferner Stagnation der Galle (Schnürcorsett) eine gewisse Rolle; ausserdem scheinen allgemeine constitutionelle Momente die Bildung der Gallensteine zu beeinflussen: Mangel an Bewegung, sitzende Lebensweise, Fettleibigkeit, erbliche Anlage.

Die Gallensteine finden sich etwa bei 7 % der erwachsenen Menschen; bei Frauen 2½ mal häufiger als bei Männern (5 : 2). Die Prädisposition des weiblichen Geschlechts hängt zusammen mit sitzender Lebensweise, geringer Muskelarbeit, Neigung zu Fettleibigkeit und unzweckmässiger Kleidung. Coincidenz von Schnürleber und Gallensteinen findet sich bei 33—40 % der Frauen, die an Cholelithiasis leiden.

In der Altersgruppe 30—60 Jahre finden sich Gallensteine doppelt so häufig und bei Menschen jenseits der 60 Jahre 6 mal so häufig als bei der Altersgruppe 15—30 Jahre; Frauen, die über 60 Jahre alt sind, sind zu 25—33% mit Gallensteinen behaftet. — In der Mehrzahl der Fälle finden sich Gallensteine zufällig bei Sektionen, ohne dem Träger irgend welche Beschwerden verursacht zu haben. — In der Regel werden sie erst dann pathogen, wenn sie wandern, sei es auf den physiologischen Bahnen des Ductus cysticus und choledochus, sei es nach Usur und Zerstörung der Wandungen der Gallenblase oder der genannten Ausführungsgänge. Auf diese Weise beobachtet man gelegentlich nach vorausgegangener Entwicklung peritonitischer Adhäsionen Durchtritt von Steinen in das Duodenum, seltener in den Magen und das Colon; sehr selten wandern die Gallensteine durch äussere oder Gallenfisteln, die meist in der Umgebung des Nabels, in der Bauchhaut nach aussen münden; auf diese Weise können Gallensteine spontan nach aussen sich entleeren.

Neubildungen in der Gallenblase sind nicht häufig: papilläre Epitheliome, öfters — namentlich bei Frauen — *Krebs der Gallenblase* kontinuierlich auf das andnexe Lebergewebe übergreifend. Fast regelmässig finden sich in die Krebsmassen wie eingemauert Gallensteine, gleichsam den Kern der Krebswucherung bildend; offenbar begünstigen die Gallensteine bei disponierten Individuen die Entwicklung des Krebses. — Krebs, von den feineren Gallengängen ausgehend, verzweigt sich baumförmig entlang der Glisson'schen Kapsel und wächst nach Art einer Infiltration in die Leber hinein.

Ikterus, Gelbsucht, Cholämie. Taf. 53 u. 54.

Unter Ikterus versteht man jenen pathologischen Zustand, bei dem die Gallenbestandteile, insbesondere der Gallenfarbstoff, im Blute und in den Körpergeweben sich vorfinden.

Der mechanische, Resorptions- oder Stauungs-Ikterus entwickelt sich, wenn Hindernisse in den Gallengängen — vom Ductus choledochus an bis zu den feinsten Verzweigungen in der Leber — den physiologischen Abfluss der Galle ganz oder teilweise unmöglich machen. Hieher gehört der Ikterus wie er im Anschluss an Steine im Ductus choledochus, Tumoren, Parasiten auftritt. Bei Behinderung des Gallenabflusses tritt nach Ablauf von 36 Stunden Ikterus auf. Katarrh des Duodenums mit Fortsetzung in den Ductus choledochus soll genügen, um eine der häufigsten Formen, den sogenannten katarrhalischen Ikterus, zu erzeugen. Bei verschiedenen Formen der Lebercirrhose, der interstitiellen luetischen Hepatitis kommt es zu Compression oder Verödung feinster Gallengänge in der Leber und dadurch zum Uebertritt der Galle in das Blut. — Veränderungen des Blutdruckes nach der Geburt, Offenbleiben des Ductus Arantii sollen den Ikterus neonatorum bedingen.

Durch Einwirkung von infektiösen oder toxischen Stoffen, welche auf die Blutkörperchen zerstörend einwirken z. B. bei Sepsis, Septico-Pyämie, Pneumonie, ferner von Phosphor, Arsen-Wasserstoff, Pyrogallussäure, Aether, Chloroform, Morchelgift, Schlangenbiss, Toluylendiamin entsteht ein *Ikterus ohne Verlegung der Gallengänge*, den man früher als *hämatogenen Ikterus* dem hepatogenen, mechanischen gegenüberstellte. Die Vorstellung, dass ohne Beteiligung der Leber das im Blute befindliche freie Hämoglobin sich direkt in Gallenfarbstoff umwandeln könne, wurde schon dadurch unwahrscheinlich, dass man bei derartigem Ikterus Gallensäuren im Harne nachzuweisen vermochte. — Endgültig wurde die Lehre vom hämatogenen Ikterus dadurch beseitigt, dass es bei Vögeln, deren Leber man ausschaltete (durch Unterbindung des Ductus choledochus sowie der Blutgefässe), nicht gelang, durch die oben genannten Gifte einen Ikterus zu erzeugen. Ohne Leber kein Gallenfarbstoff und auch keine Gelbsucht! — Diese infektiösen und

toxischen Ikterusformen haben demnach eine schwere Blutveränderung (ausgedehnten Zerfall roter Blutkörperchen) zur Voraussetzung und sind daher zweckmässig als *hämato-hepatogener Ikterus* bezeichnet worden. Ein solcher Ikterus mit Polycholie entsteht also so, dass das freiwerdende Hämoglobin die Leber gleichsam mit reichlichem Material zur Gallenbildung überschwemmt und dass die in abnorm grosser Menge gebildete Galle ins Blut übertritt. — Bei manchen Formen des toxischen Ikterus (z. B. bei Phosphorvergiftung) genügen die Leberveränderungen: Schwellung der zelligen Elemente, namentlich der Epithelien der Gallenzüge, um den Ikterus rein mechanisch zu erklären. — Cirkulationsstörungen in der Leber — Herabsinken des Druckes in den Lebergefässen (Capillaren) unter denjenigen in den Gallengängen — genügen schon zur Entstehung eines Ikterus (hierher wahrscheinlich der Ikterus der Neugeborenen). Chronische venöse Hyperämie der Leber, wie sie z. B. in der Muskatleber gefunden wird, erzeugt ebenfalls leichten Grad von Ikterus.

Ob ein Ikterus (nervöse Form) durch Gemütsbewegungen (Aerger) oder durch krampfhafte Contraction des Ductus choledochus (Ikterus spasmodicus), z. B. bei Bleikolik, entstehen kann, ist zweifelhaft.

Eine besondere, teilweise aber bestrittene Abart des Ikterus ist der *Urobilin-Ikterus*, bei welchem eine leichte Gelbfärbung der Haut und Körpergewebe durch Urobilin, ein Reduktionsprodukt des Bilirubin, bewirkt wird. Hierher wird der Ikterus bei Pneumonie, bei hämorrhagischen Infarkten gerechnet, wenn Blutfarbstoff extravasiert und in Urobilin umgewandelt wird. — Von manchen Forschern wird der Urobilin-Ikterus als geringgradiger Gallenikterus angesehen.

Krankheiten des Pankreas.

In der Bauchspeicheldrüse kommen *Blutungen* hie und da zur Beobachtung; dieselben enstehen entweder infolge einer allgemeinen hämorrhagischen Diathese oder auch idiopathisch und spontan mit teilweiser Zerstörung der Drüse; selten sind die Blutungen traumatischen oder entzündlichen Ursprungs. Hämorrhagien entstehen auch sekundär im Anschluss an Nekrose einzelner Drüsen-Abschnitte und des Fettgewebes; es kommt im letzteren Falle manchmal zu Hämatomen und hämorrhagischen Cysten, zuletzt zum Bluterguss in die Bauchhöhle.

Entzündungen des Pankreas sind selten; man findet gelegentlich eine *akute eiterige Pankreatitis:* dieselbe beschränkt sich entweder auf einen Teil der Drüse oder die ganze Drüse ist eiterig infiltriert; multiple Abscessbildung, Nekrose einzelner Abschnitte kann sich aus der Entzündung entwickeln, ferner sekundäre Peritonitis. Die diffuse eiterige Entzündung entsteht öfters von den Ausführungsgängen aus (centrifugal) durch Einwanderung pathogener Keime vom Darme aus; ausserdem ist eine metastatische hämatogene Entzündung möglich.

Die *hämorrhagische Pankreatitis* kann sich aus primären Blutungen entwickeln oder aus einer parenchymatösen Entzündung des Drüsengewebes.

Sekundär entstehen verschiedene Formen der Pankreatitis durch Fortsetzung des entzündlichen Prozesses von Nachbarorganen aus, z. B. bei Carcinom des Duodenum, des Magens.

Chronische interstitielle Pankreatitis: die Drüse erscheint vergrössert, derb, in den späteren Stadien im Umfang verkleinert, von brettartiger Konsistenz; ähnlich wie bei Lebercirrhose findet sich das Stützgewebe vermehrt, die Drüsensubstanz atrophisch. Hypertrophische Induration entwickelt sich manchmal im Anschluss an chronische Stauung. Eine beson-

dere Form der atrophischen Induration entwickelt sich bei Verschluss des Ausführungsganges.

Unter den Neubildungen des Pankreas steht in erster Linie das *Carcinom,* welches primär und sekundär vorkommt. Sekundäre Carcinose geht häufig kontinuierlich fortgesetzt von primärem Krebs des Duodenum aus. Der Krebs beschränkt sich häufig auf den Kopf der Drüse. In der Mehrzahl der Fälle kommt es zu Stenose des Ductus choledochus und zu Ikterus.

Sarkom ist sehr selten, häufiger sekundär als primär.

Tuberkulose des Pankreas ist ebenfalls selten; entweder als Miliartuberkulose bei allgemeiner Miliartuberkulose; hie und da fortgesetzt von der Umgebung, namentlich ausgehend von tuberkulös erkrankten retroperitonealen Lymphdrüsen.

Cysten des Pankreas sind ebenfalls selten; meist handelt es sich um Retentionscysten (Ranula pancreatica); oder die Cysten entwickeln sich im Anschluss an interstitielle Pankreatitis.

Atrophie des Pankreas hie und da bei alten und marantischen Individuen; öfters bei Diabetes mellitus beobachtet. Bei entzündlicher Atrophie ist die Drüse schlaff, etwas dunkel verfärbt, die Läppchen verkleinert, von Bindegewebszügen durchsetzt. Während die normale Drüse ein Gewicht von 80—100 gr zeigt, beträgt dasselbe bei Atrophie nur mehr die Hälfte.

Nekrose des Pankreas entsteht öfters aus Blutungen, aus entzündlichen Prozessen. Eine besondere Form ist die sogenannte *Fettnekrose:* multiple, meist bis hanfkorngrosse trübe weissliche Herde mit oder ohne centrale Erweichung; die multiple Fettnekrose findet sich öfters gleichzeitig mit verschiedenen Formen der Pankreatitis.

In Betreff *des Verhaltens der Pankreas-Erkrankungen zum Diabetes* ist zu bemerken, dass hochgradige Zerstörung des Pankreas und diffuse Erkrankungen der Drüse meist mit Diabetes einhergehen.

Die Pankreas-Affektionen, die gewissen Formen des Diabetes zu grunde liegen, sind mannigfaltig: entzündliche Atrophie, Atrophie durch Verstopfung des Ausführungsganges, durch Druck, Cystenbildung, nekrotische Prozesse, Neubildungen. — Im allgemeinen beobachtet man bei $^2/_3$ aller Pankreas-Erkrankungen Diabetes, bei $^1/_3$ Fehlen desselben. In manchen Fällen, wenn das Pankreas nur wenig verändert ist, dürften funktionelle Störungen des Pankreas den Diabetes verursachen.

Steine und Concremente in den Ausführungsgängen führen zu Verschluss derselben, sekundär zu Atrophie und Cystenbildung in der Drüse.